Aus dem Pathologischen Institut der Universität Marburg
Direktor: Professor Dr. Versé

Über die congenitale Aortenostiumatresie und die subaortale Conusstenose

INAUGURAL-DISSERTATION
ZUR ERLANGUNG DES DOKTORGRADES
IN DER GESAMTEN MEDIZIN
DER HOHEN MEDIZINISCHEN FAKULTÄT
DER PHILIPPS-UNIVERSITÄT MARBURG

vorgelegt von

Waldemar Bloh
aus Niederweidbach

MARBURG 1938
BUCHDRUCKEREI HERMANN BAUER

Angenommen von der Medizinischen Fakultät der Universität Marburg am 19. Dezember 1938.

Referent: Professor Dr. Versé.

Gedruckt mit Genehmigung der Fakultät.

Meinem Vater †

und meiner Mutter

Gliederung.

A) Geschichtliches.

B) Statistisches.

1. Allgemeines.
2. Vergleich der Aortenstenosen mit den Pulmonalstenosen.
3. Vergleich der Aortenstenosen untereinander.
4. Tabellen der Ostium- und Conusstenosen der Aorta.

C) Eigene Fälle:

1. Atresie des Ostium aortae,
2. Subaortale Conusstenose.

D) Besprechung der Stenosen des Ostium aortae.

1. Die entwicklungsgeschichtlichen Vorgänge am Herzen,
   a) in der Norm,
   b) bei der Aortenstenose.
2. Besprechung des abnormen Ursprungs der Arteria coronaria cordis sinistra aus dem rudimentären linken Ventrikel.
3. Die sogenannte fetale Endocarditis und ihr Zusammenhang mit der angeborenen Aortenstenose.
4. Der Kreislaufmechanismus des embryonalen Herzens,
   a) in der Norm,
   b) bei der Aortenstenose.
5. Klinisches.
6. Epikrise.

E) Besprechung der subaortalen Conusstenosen.

1. Die pathologisch-anatomische Begriffsbestimmung.
2. Die Aetiologie.
3. Besonderheiten der Affektion.
4. Der Kreislauf und die klinischen Symptome.
5. Epikrise.

F) Zusammenfassender Vergleich der Ostiumstenosen der Aorta mit den subaortalen Conusstenosen.

G) Die Erblichkeit der angeborenen Herzfehler.

N B. Unter der Sammelbezeichnung „Stenose“ werden in dieser Arbeit bei den allgemeinen Ausführungen auch die Atresien abgehandelt.

Die meisten angeborenen Anomalien des menschlichen Körpers betreffen das Herz. Während schon im Altertum Mißbildungen aller Art beschrieben worden sind, hat sich jedoch erst die Beschreibung und Erforschung der Mißbildungen des Herzens sehr spät ausgebildet. Der erste, der sich mit den angeborenen Anomalien des Herzens genauer beschäftigt hat, war der französische Forscher Senac in einer 1749 erschienenen Abhandlung. Er faßte die Mißbildungen als Spiele der „intelligence formatrice" auf. Herxheimer gebraucht später den Ausdruck „vitium primae formationis". Nach Senac befaßten sich die Forscher Morgagni und Hunter an Hand entwicklungsgeschichtlicher Vergleiche mit den Herzanomalien. Sie suchten schon genetisch die Pulmonalstenose und den Septumdefekt zu erklären. Schon wesentlich genauer als diese erforschte Meckel 1802 und 1805 die angeborenen Herzfehler und versuchte auf entwicklungsgeschichtlicher Grundlage in ihr Geheimnis einzudringen. Aufgrund seiner embryologischen Studien faßte Meckel vergleichend anatomisch die Herzmißbildungen als Hemmungsbildungen auf, als ein Stehenbleiben auf niederer Entwicklungsstufe. Es ist für meine Arbeit besonders bemerkenswert, daß Meckel schon eine angeborene Aortenstenose beschreibt und in dem genannten Sinne erklärt. In neuerer Zeit hat wieder Spitzer in verschiedenen Punkten eine Anlehnung an Meckels Auffassung gefunden. In der Mitte des vergangenen Jahrhunderts setzte sich, von verschiedenen Forschern verfochten, eine andere Erklärung durch: die entzündliche Genese. Sie hat so fest gewurzelt, daß selbst heute noch in manchen Arbeiten ausschließlich der entzündlichen Genese das Wort geredet wird. Als erster war es Kreysig, der sich dieser Erklärung der angeborenen Pulmonal- und Aortenstenose bediente. Von anderen Forschern, die sich der von Kreysig vertretenen Auffassung anschlossen, nenne ich Tiedemann, Chevers, Peacock und H. Meyer. Zwischen beiden Ansichten traten einzelne Autoren vermittelnd hervor, die mal die eine, mal die andere, in vielen Fällen aber auch beide Anschauungen gelten ließen. Hierher gehört Kußmaul. Heute tragen viele Forscher in ihren Abhandlungen beiden Theorien Rechnung. Rokitansky behandelt 1875 in seinem Werk von den Defekten der Scheidewände des Herzens auch kurz die Aortenstenosen. Der Forscher, der vorher selbst Anhänger der entzündlichen Theorie war, stellt diese in seinem Werk ganz in den Hintergrund und führt die von ihm beschriebenen Mißbildungen durchweg auf Entwicklungsstörungen zurück. Rokitanskys Anschauung hat bis heute Gültigkeit behalten und nur verschiedene Modifikationen erfahren. (Rokitansky: Fall von an-

geborener Aortenstenose siehe Diss. Graebner). Als Standardwerke unseres Themas in der zweiten Hälfte des vorigen Jahrhunderts sind die von Vierordt und Rauchfuß zu nennen. Beide verfügen in ihren Abhandlungen bereits über eine verhältnismäßig große Zahl von Fällen über angeborene Aortenstenosen. Sie berichten auch über die von dem ausgezeichneten französischen Forscher Thérémin mitgeteilten Fälle. Thérémin erklärte die meisten seiner 17 Fälle durch die entzündliche Genese. Geschlossenes Septum ventriculorum in Verbindung mit Fibrose des rudimentären Ventrikels und Excrescenzen an den Klappen veranlaßte auch ihn, eine fetale Endocarditis für die Entstehung verantwortlich zu machen. Herxheimer, der 1913 in Schwalbes Handbuch der Mißbildungen ausführlich die angeborenen Aortenstenosen bespricht, gestaltet seine Einteilung nach topographischen und entwicklungsgeschichtlichen Gesichtspunkten. Er beläßt aber der entzündlichen Entstehung ebenfalls eine gewisse Berechtigung. Mönckeberg mißt in seiner Abhandlung im Handbuch von Henke-Lubarsch der entzündlichen Genese eine untergeordnete Bedeutung bei und geht im übrigen nach den Herxheimerschen Richtlinien vor. Herxheimer hat den Begriff von der „teratogenetischen Terminationsperiode" geprägt und Mönckeberg den vom „Cor pseudotriloculare biatriatum", Wortgebungen, die uns unten noch beschäftigen werden. Besondere Gesichtspunkte hat in neuerer Zeit Beneke in die Debatte geworfen, ohne aber durch seine Theorie einer Erklärung der Ursache nähergerückt zu sein. Beneke mißt als maßgeblichem Faktor, sowohl für die Gestaltung des normalen Herzens, als auch für die Herzverbildungen, den Blutströmungen und den damit verbundenen Wirbelbildungen eine grundlegende Bedeutung bei. Spitzer hat als letzter Autor die entwicklungsgeschichtliche Grundlage durch vergleichend anatomische Betrachtungen zu verbreitern gesucht. Er befaßt sich mit unserer Anomalie nur andeutungsweise. Sein Hauptziel ist die Erklärung der Transpositionen (Phylogenetische Theorie).

Nach dieser einleitenden historischen Betrachtung sollen uns zunächst die statistischen Erhebungen interessieren. Es ist selbstverständlich, daß bei der Abhandlung der Aortenstenosen das ganze Herz berücksichtigt werden muß, insbesondere ist die analoge Anomalie der rechten Herzhälfte zum Vergleich heranzuziehen. Es ist ohne weiteres verständlich, daß die vorhandenen Statistiken nur einen ganz kleinen Ausschnitt aus der wirklichen Zahl der angeborenen Anomalien wiedergeben. Es gelangen ja fast nur Obduktionsfälle zu unserer Beobachtung. Was meine Fälle betrifft, so liegt bei der Ostiumatresie eine Affektion vor, die nur bei Neugeborenen, allenfalls bei Kleinkindern auftritt. Eine sichere klinische Diagnose ist so gut wie gar nicht möglich. Bei der Stenose des Conus aortae handelt es sich um ein Leiden, das bis ins mittlere Lebensalter ertragen werden kann. Eine klinische Diagnose ist auch hier recht schwierig. Der Tod erfolgt bei den Behafteten

fast immer infolge einer interkurrenten Erkrankung. Sie werden also ebenfalls oft der Sektion entgehen. Ganz im Gegensatz hierzu führe ich die sichtbaren körperlichen Mißbildungen an, die bereits schon von der Hebamme gemeldet werden müssen. Wenn man im Hinblick auf den ersten Fall alle verstorbenen Neugeborenen und Säuglinge einer Obduktion zuführen würde, so stünde es um unser Wissen in diesen Dingen besser, was ja auch erbbiologisch nicht ohne Bedeutung wäre. Für den zweiten Fall bestehen in dieser Hinsicht schon weit größere Schwierigkeiten.

Nach diesen Ausführungen kann man von den vorhandenen Statistiken nur ein ungefähres Bild des wirklichen Sachverhaltes erwarten. Es wird um so mehr der Wirklichkeit entsprechen, als es sich um Anomalien handelt, die sehr häufig vorkommen. Der am meisten beobachtete und gleichzeitig belangloseste Defekt ist das Foramen ovale apertum, das sich in mehr als einem Viertel aller zur Sektion gekommenen Individuen vorfindet. An zweiter Stelle in großem Abstand von dieser Anomalie stehen die Pulmonalstenosen sowie die Transpositionen. Dann folgen die Aortenisthmusstenosen. An letzter Stelle sind zunächst die Aortenostiumstenosen, die Pulmonalconusstenosen, die Fälle von persistierendem Truncus arteriosus communis und endlich die Aortenconusstenosen, das echte Cor biloculare und triloculare zu nennen. Ziemlich häufig kommen Kombinationsformen zwischen den einzelnen Affektionen vor. So findet sich Pulmonalstenose mit Septumdefekt und Transposition gepaart. Ich lasse bei meiner Besprechung die Isthmusstenose der Aorta außer acht. Dann ergibt sich die Tatsache, däß die Pulmonalstenosen mit zu den häufigsten, die Aortenstenosen zu den seltensten zählen. Während sich zwischen beiden Veränderungen statistisch bedeutende Unterschiede ergeben, finden sich morphologisch und genetisch viele gemeinsame Punkte.

Ich lege für die Affektionen des Ostium die Tabelle Graebner zugrunde, 3 Ergänzungen aus der Tabelle Pietzsch, 6 von Herxheimer und meine gesammelten 29 Fälle, die teilweise, obwohl sie in die Zeit von Graebner fallen, dort nicht verzeichnet sind. Die Stenosen des Conus entstammen der Tabelle Dilg aus dem Jahre 1883 (16 Fälle), denen ich noch 10 weitere angefügt habe. Ich habe die verschiedenen intra vitam diagnostizierten Fälle, über deren Schicksal teilweise nichts bekannt geworden ist, hier nicht berücksichtigt. Ich weise gleich darauf hin, daß die Zuteilung in manchen Fällen wegen mangelhafter Beschreibung strittig ist. Teilweise ist auch eine falsche Einteilung von Seiten der betreffenden Autoren erfolgt. So gehört der in der Tabelle Graebner angeführte Fall von Martens (1889) eigentlich nach Vierordt zu den Conusstenosen. Allerdings muß man bedenken, daß bei der Kleinheit des Präparates eines dreiwöchigen Kindes, zumal der linke Ventrikel noch rudimentär ist, ein Conus, erst recht ein verengter, schlecht zu unterscheiden ist. Ich belasse also diesen Fall, ebenso die von Herdener und Häberle bei den Stenosen lediglich

des Ostium. Zum anderen gehören die von Müller (Königsberg) 1924 als Conusstenosen beschriebenen Fälle rechtmäßig zu denen des Ostium. Müller spricht in seinem Bericht nur vom Conus, während er das Wort Ostium überhaupt nicht gebraucht. Der von ihm erwähnte fibröse Ring sitzt an der Stelle der Klappen. Es liegt also meines Erachtens hier eine Verwechslung in der Nomenklatur vor. Um einer noch größeren Verwirrung vorzubeugen, belasse ich auch diese beiden Fälle bei der Gruppe, wo sie vom Autor eingeordnet worden sind. Wenn Beck in ihrer Dissertation behauptet, daß die älteren Fälle recht ungenau beschrieben seien, dann möchte ich erst recht neuere Berichte dieses Fehlers beschuldigen.

Herxheimer berechnet 1913 die Gesamtzahl der Pulmonalstenosen auf etwa 700. Er gibt das Verhältnis Stenose zu Atresie mit 5 zu 1 an (nach Kußmaul $2^1/_2$ zu 1). Von etwa 200 Fällen wird bei Stenose 100 mal der Conus, 62 mal das Ostium pulmonale und 6 mal beides betroffen, bei Atresie 14 mal der Conus und 12 mal das Ostium. Unter 550—580 Fällen von Stenose ist Septumdefekt 250 mal (44%) und unter 100—120 Fällen von Atresie 65 mal (55%) vorhanden. Die Zahlen für die Verengerungen der Aorta sind folgende: das Ostium ist in 81 Fällen beteiligt, davon ist in 64 Fällen eine Atresie und in 14 Fällen eine Stenose vorhanden, 8 mal liegt ein Septumdefekt vor, 67 mal keiner, der Conus ist 26 mal betroffen. Er weist nur Stenosen auf. (Die Aortenklappen sind hier 7 mal normal, 6 mal insuffizient und 8 mal stenotisch.) 3 mal ist ein Septumdefekt beschrieben, 5 mal ist das Septum ventriculorum als geschlossen angegeben. Zur besseren Uebersicht habe ich folgende Tabelle aufgestellt:

Arteria pulmonalis:
Stenose: 100 mal am Conus, 62 mal am Ostium;
Atresie: 14 mal am Conus, 12 mal am Ostium;

Aorta:
Stenose: 26 mal am Conus, 14 mal am Ostium;
Atresie: 0 mal am Conus, 64 mal am Ostium.

Diese Aufstellung enthält den Fehler, daß die Affektionen der A. pulmonalis nach den Herxheimerschen Zahlen berechnet worden sind, während ich diejenigen der Aorta nach den bis heute bekannt gewordenen Fällen berechnet habe. Dafür waren aber auch die Pulmonalstenosen schon früher bekannt. Die Verhältniswerte, auf die es mir bei dieser Gegenüberstellung ankommt, treten aber deutlich hervor. Der Vergleich A. pulmonalis-Aorta zeigt, daß sich die Verhältnisse fast umkehren. Während sich die Pulmonalstenosen zu den -atresien wie 5 zu 1 verhalten, ist das Verhältnis bei den gleichnamigen Aortenfehlern 1 zu $1^1/_2$. Wenn man nur die Ostia arteriosa miteinander vergleicht, so ist eine Inversion festzustellen, während das Verhältnis bei den Coni ein homologes ist.

Rechnet man zu den Stenosen des Ostium und Conus der Aorta diejenigen am Ductus arteriosus hinzu, dann erreicht die Zahl der Aortenstenosen etwa ein Drittel der Zahl der Pulmonalstenosen.

Es folgen meine Aufstellungen, die natürlich wie die vor mir keinen Anspruch auf Vollständigkeit erheben können. Die Tabelle A vervollständigt die von Pietzsch und Graebner und fügt die neueren Fälle an. Die Tabelle B setzt die in der Aufstellung von Dilg verzeichneten Conusstenosen bis heute fort.

Ich lasse zunächst die Sektionsprotokolle der von mir zu beschreibenden Fälle folgen. (Im Bericht über den ersten Fall habe ich den Herzbefund ergänzt. In beiden Berichten ist die Darstellung der übrigen Organveränderungen gekürzt).

Fall 1:

Familienanamnese, Geburtsbericht und Beobachtungen am Kind: Vater der Mutter an Altersschwäche gestorben, ihre Mutter und zwei gesunde Geschwister leben, ein Kind, weiblichen Geschlechtes, ist gesund.

Jetzige Geburt in der Universitäts-Frauenklinik: Aus einer 2. dorsoposterioren Querlage mit Armvorfall wird nach innerer Wendung ein reifer Knabe extrahiert, der leicht asphyktisch ist. Er kann nach kurzer Zeit wiederbelebt werden. Das Geburtsgewicht beträgt 3100 g, die Länge 52 cm. Es besteht dauernd starke Asphyxie, die mit Lobelin, Cardiazol und Sauerstoffzufuhr nicht behoben werden kann. Klinische Diagnose: anscheinend Anaemie, Verdacht auf innere Blutung. Keine sicheren Zeichen für intrakranielle Blutung. Tod nach 60 Stunden.

Sektionsbericht Nr. 137/37, Obducent: Dr. Roggel.

Anatomische Diagnose: Atresia ostii aortici. Stenosis aortae ascendentis. Ventriculus sinister minimus. Fibrosis endocardii ventriculi sinistri. Hypertrophia et dilatatio ventriculi dextri. Intumescentia cyanotica lienis, hepatis, renum.

Außenbefund: Die Zeichen der Reife sind sämtlich vorhanden. Der Nabelschnurrest ist vollkommen eingetrocknet. Die Lippen, Fingernägel und Zehen sind stark bläulich verfärbt, weniger stark die übrige Haut.

Brusthöhle: Zwerchfellstand rechts 4. Intercostalraum, links 5. Rippe. Die Lungen sinken gut zurück und sind in ihren Höhlen frei beweglich, sie zeigen keine Mißbildungen. Thymus o. B. Im Herzbeutel einige ccm gelblich-seröse Flüssigkeit, Herzbeutelblätter glatt und spiegelnd. Herzbeschreibung am Schlusse!

Die Pleuraoberfläche beider Lungen ist glatt und spiegelnd. Die Farbe beider Lungen ist in den oberen Abschnitten hellrötlich, in den unteren dunkelblaurötlich. Die Oberlappen sind gut lufthaltig, die Unterlappen fühlen sich fester an. Die Lungengefäße sind von der A. pulmonalis aus gut sondierbar. Die Halsorgane zeigen keine Besonderheiten außer einer Blässe der Oesophagus-, Kehlkopf-, und Trachealschleimhaut. Die Intima der Aorta descendens ist zart.

Bauchhöhle: Die Darmschlingen liegen kaum gebläht vor. Die Nabelgefäße sind alle durchgängig. Der Darmtraktus ist o. B.

Die Milz ist stark geschwollen, sie mißt 5,2 : 3 : 1,9 cm und wiegt 10 g. Ihre Kapsel ist gespannt und dunkelblaugrau gefärbt. Die Farbe der Schnittfläche ist dunkelblaurötlich. Die Trabekel sind eben zu erkennen, die Follikel nicht. Die Konsistenz ist fest.

Das fettarme Mesenterium zeigt einige vergrößerte Lymphknoten.

Der Magen ist ohne pathologische Besonderheiten, die Gallenwege sind durchgängig. Die Konsistenz des Pankreas ist am Kopfteil sehr fest.

Die vergrößerte Leber mißt 9 : 7 : 6 : 2,8 cm und wiegt 100 g. Ihre Kapsel ist glatt und spiegelnd, ihre Oberfläche von hellbraunrötlicher Farbe. Die Läppchenzeichnung ist zu erkennen. Die Konsistenz ist fest. Gallenblase o. B.

Die Nebennieren sind o. B. Die Nieren sind geschwollen und zeigen renkuläre Lappung. Die Oberfläche ist von blaurötlicher Farbe. Mark und Rinde sind gut gegeneinander abgesetzt. Die verschmälerte Rinde ist rötlich, das Mark dunkelblaurötlich gefärbt. Die Nierenbeckenschleimhaut ist blaß. Gewicht der Nieren zus. 45 g. Die Vesica urinaria, die Prostata und das Rectum sind o. B.

Kopfhöhle: Die Kopfknochen sind nicht übereinander geschoben. Die Gehirnmasse ist sehr zerfließlich. Die Falx cerebri und das Tentorium zeigen keine Einrisse, sie sind stark blutig imbibiert.

Das Herz ist bedeutend größer als die rechte Leichenfaust. Es ist im Zusammenhang mit den Hals- und Brustorganen herausgenommen worden. Der Hauptanteil des Herzens wird vom rechten Ventrikel gebildet. Dieser schiebt einen Fortsatz unter den sehr kleinen linken Ventrikel, sodaß die Herzspitze vom rechten Ventrikel gebildet wird. Der Sulcus longitudinalis anterior, der einen cm über der Herzspitze nach links ausbiegt, bezeichnet die Grenze zwischen rechtem und linkem Ventrikel. Der Sulcus longitudinalis posterior nimmt einen ebensolchen Verlauf. Nach dem Anlegen der Herzschnitte findet sich im rechten Vorhof Cruor und flüssiges Blut, ebenso im rechten Ventrikel. Die Muskulatur ist braunrötlich. Sie mißt an den verschiedenen Stellen des Schnittes links 0,7 bis 1 cm! und rechts 0,3 cm. Das Endocard des linken Ventrikels ist sehr verdickt. Es zeigt eine zuckergußartige Beschaffenheit. Die linke Ventrikelhöhle vermag nach Form und Größe etwa einen Kirschkern zu fassen. Nach der Aorta hin spitzt sich das Lumen conusartig zu. Das Ostium aortae selbst ist verschlossen. Klappenrudimente sind nicht mehr zu erkennen. Das Mitralostium ist in seiner Größe derjenigen des linken Ventrikels angemessen. Die beiden Segel stellen eine Miniaturform von normal großen dar. Das vordere ist etwas größer als das hintere. Ihre Ränder sind nicht verdickt. Es sind keine Knötchenbildungen zu sehen. Papillarmuskeln sind nur angedeutet. Die wenigen Sehnenfäden sehen aus wie weiße Seidenfädchen. Sie sind nur etwa 2 bis 3 mm lang. An einzelnen Stellen des Endocards finden sich kleinste Vertiefungen, in die ein Stecknadelkopf gerade zu passen scheint. Sie erinnern an das Maschenwerk der Trabeculae carneae, die einer Atrophie anheim gefallen sind. Vom linken Ventrikel aus kann man in eine besondere abnorme Oeffnung gelangen. Sie liegt in gleicher Höhe mit dem Mitralostium, etwa an der Stelle, wo die vordere Ventrikelwand in das Septum übergeht. Diese Oeffnung ist gerade für die dünnste Sonde passierbar und stellt eine Gefäßöffnung dar. Die Sonde läßt sich durch die Oeffnung hindurch einige cm vorschieben. Der Sondenknopf liegt dann durchs Epicard durchscheinend zwischen rechtem Vorhof und Ventrikel. Von dieser Stelle aus sind weitere kleinste Gefäßverzweigungen wahrnehmbar. Ein Aestchen zieht bis zur Herzspitze. Es handelt sich offensichtlich bei dem abnormen Gefäß um die Arteria coronaria cordis sinistra. Der linke Vorhof ist ebenfalls stark verkleinert und

scheint nur als Durchgangsraum für die Lungenvenen zu fungieren, die sich in normaler Zahl, je zwei, in ihn ergießen. Sein Durchmesser ist nicht größer als der der beiden Lungenvenenpaare zusammen. Das linke Herzohr ist verhältnismäßig sehr groß. Es gleicht in seiner Form etwa einer Möhre. Seine Länge mißt 2,5 cm, seine Breite an der Basis, wo es dem linken Vorhof aufsitzt 0,5 cm. Es besitzt zum Lumen des linken Vorhofes nur eine stricknadeldünne Verbindung. Der rechte Ventrikel und der rechte Vorhof sind stark vergrößert. Beide zeigen eine Dilatation und Hypertrophie. Das Ostium atrioventriculare dextrum und das Ostium arteriosum pulmonale zeigen keine pathologisch-anatomischen Veränderungen. Die A. pulmonalis ist in ihrem ganzen Verlauf dilatiert. Sie geht durch den Ductus arteriosus kontinuierlich in die Aorta descendens über. Der Arcus aortae ist enger als normal. Er gibt von links nach rechts die A. subclavia sinistra, die A. carotis communis sinistra und die A. anonyma ab. Von der Abgangsstelle der letzteren aus kann man die Aorta ascendens als ein stricknadeldünnes Gefäß verfolgen, das rechts hinter der A. pulmonalis und fast parallel zu dieser nach abwärts zieht. Man gelangt, während sich das Lumen immer mehr verengt, bis zu einem Verschluß, der an der Stelle gelegen ist, wo sich das Ostium arteriosum befinden sollte. Das Foramen ovale ist schlitzförmig, für eine dicke Sonde durchgängig. Es findet sich eine Deviation der Valvula in den rechten Vorhof hinein. Die Vena cava inferior und superior münden regelrecht in den rechten Vorhof. Die A. coronaria cordis dextra kommt von der Stelle, wo sich das atretische Aortenostium befindet. Diese Coronararterie stellt gleichsam die Fortsetzung der stenotischen Aorta ascendens nach unten dar.

Mikroskopische Schnitte wurden nicht angefertigt, um das seltene Präparat unversehrt zu erhalten.

Fall 2:

Anamnese und klinischer Bericht: Es handelt sich um einen 9jährigen Knaben, dessen Eltern gesund sind. Der Patient ist das 4. Kind von 6 gesunden Geschwistern, die alle leben.

Bei dem Knaben ist schon als Kleinkind ein Herzfehler festgestellt worden (Prof. Brock, Univ.-Kinderklinik). Man nahm an, daß es sich um die Rogersche Krankheit (Ventrikelseptumdefekt) handelte. Im zweiten Lebensjahr erkrankte der Knabe an Pertussis, im 7. an Otitis media und im 8. an einer Pneumonie, die in der Univ.-Kinderklinik behandelt wurde. Nach kurzer Zeit genaß der Patient wieder, ohne eine Beeinträchtigung des Kreislaufs erfahren zu haben. Bezüglich des Herzens wurde hier festgestellt, daß eine Verbreiterung nach rechts und links um etwa 1 bis 1,5 cm vorlag. Die Auskultation ergab ein systolisches fauchendes Geräusch, besonders laut über der Spitze und etwas leiser über der A. pulmonalis. Am 5. 6. 37 wurde der Knabe, an Diphtherie erkrankt, in die Med. Univ.-Klinik aufgenommen. Der Patient lag hier 29 Tage. Er war schon seit 5 Tagen wieder außerhalb des Bettes. Die Abstriche waren negativ. Durch ein Trauma in die Bauchgegend wurde der Patient besinnungslos, schlug mit dem Hinterhaupt auf und starb einige Minuten später. Es bleibt noch zu erwähnen, daß der Knabe von Geburt an in der körperlichen und geistigen Entwicklung zurückgeblieben war.

Sektionsbericht Nr. 230/37, Obducent: Professor Dr. Rix.

Anatomische Diagnose: (Status post diphtheriam) Endocarditis vetus fibrosa valvulae mitralis, vavularum semilunarium aortae, parietalis circumscripta ventriculi sinistri infra valvulas semilunarias aortae cum stenosi ventriculi ibidem. Hypertrophia ventriculi sinistri cordis. Cyanosis chronica organorum. Bronchitis acuta levis bilateralis. Hyperplasia thymi. Vulnus parvum galeae in regione protuberantiae parietalis dextrae. Defectus vetus partialis phalangis III pollicis dextri. Cerebrum magnum.

Außenbefund: 121 cm lange, 25 kg schwere Leiche eines Knaben in gutem Ernährungszustand. Am Körper wie am Rumpf und den unteren Extremitäten mehrere landkartenartig gestaltete und verschieden große bräunliche Pigmentierungen nach Art von sog. Leberflecken.

Brusthöhle: Zwerchfellstand rechts 4. Intercostalraum, links 5. Rippe. Nach Eröffnung der Brusthöhle sinken die Lungen zurück. Während die linke Lunge keine Verwachsungen zeigt, ist die rechte Lunge in den seitlichen Abschnitten leicht löslich mit dem Thorax verwachsen. Der Thymus ist noch verhältnismäßig groß. Er mißt 6 zu 3 cm an der breitesten Stelle. Im Herzbeutel 10 ccm gelblichweiße Flüssigkeit. Herzbeschreibung am Schlusse! Der Pleuraüberzug der linken Lunge ist in ganzer Ausdehnung glatt und spiegelnd. Außer einer leichten Rötung der Bronchialschleimhaut ist die linke Lunge auf dem Schnitt o. B. Der Pleuraüberzug der rechten Lunge ist in den seitlichen Abschnitten des Oberlappens flächenhaft und strangförmig verdickt, an den anderen Stellen glatt und spiegelnd. Die übrige Lunge ist o. B. Die Bronchialäste verhalten sich analog derjenigen der linken Lunge.

Halsorgane: Außer einer kräftigen Entwicklung der Zungenbalgdrüsen ist die Zunge o. B. Die rechte Gaumentonsille ist etwas groß, in den Krypten der linken finden sich reichlich Sekretpfröpfe, die graugrünlich verfärbt sind. In der hinteren Rachenwand finden sich zahlreiche lymphatische Anhäufungen. Die Oesophagusschleimhaut ist blaß. Im Kehlkopf, der Trachea und den Hauptbronchialästen findet sich etwas zäher, grauer und flüssiger Mageninhalt. Die Schilddrüse ist o. B. Die paratrachealen und submentalen Lymphknoten sind vergrößert, auf dem Schnitt o. B. Die Aorta ist elastisch.

Bauchhöhle: Milzgewicht 140 g, Lebergewicht 1090 g, Nierengewicht zusammen 180 g.

Das fettarme Netz bedeckt die Darmschlingen in den oberen Abschnitten. Der Dünndarm ist mäßig gebläht, etwas stärker als der Dickdarm. In der Bauchhöhle finden sich wenige ccm gelbliche Flüssigkeit. Die Leber überragt den Processus ensiformis um etwa 3 Querfinger, den Rippenbogen in der Mammillarlinie um etwa 2 Querfinger. Sie macht in situ einen ziemlich gestauten Eindruck. Die Milz mißt 13 : 7 : 3 cm. Die Kapsel ist gespannt. Auf dem Schnitt ist die Farbe rötlichbraun. Die Konsistenz ist mittelfest. Die Follikel sind erkennbar. Die Lymphknoten des Mesenteriums sind groß, auf dem Schnitt von graubraunrötlicher Farbe und etwas markiger Beschaffenheit.

Magen, Duodenum, Gallenblase und -wege und Pankreas ohne pathologische Besonderheiten.

Die Leber ist groß. Sie mißt 21 : 15,5 : 11 : 7 cm. Ihre Kapsel ist gespannt. An der Oberfläche ist die Farbe größtenteils blaurötlich, auf dem Schnitt ist die Farbe dunkelbraunrötlich. Die Konsistenz ist fest, die Läppchenzeichnung schlecht zu erkennen. Die Nebennieren sind verhältnismäßig klein (die linke wiegt 2,8 g, die rechte 2,3 g), auf dem Schnitt o. B.

Die fibröse Kapsel der Nieren ist ohne Substanzverlust abziehbar. Die renkuläre Lappung ist noch angedeutet, sonst ist die Oberfläche glatt. Die Nieren sind stark gestaut, von ziemlich fester Konsistenz. Auf dem Schnitt ist Rinde wie Mark dunkelbraunrot. Die Nierenbecken sind beiderseits nicht erweitert. In der Blase befindet sich etwas klarer Urin. Die Blasenschleimhaut zeigt deut-

liche Gefäßzeichnung, ebenso Zeichen der Stauung. Prostata, Rektal- und übrige Darmschleimhaut und Hoden sind o. B.

Kopfhöhle: Das Schädeldach ist nicht verletzt. Es läßt sich gut von der Dura abheben. Die Dura ist an der Innenfläche glatt und spiegelnd. Die weichen Häute sind zart und durchsichtig. Die Gefäße der Hirnbasis sind zart. Das Gehirn macht einen etwas geschwollenen Eindruck. Es wiegt 1715 g. Die Kapazität des Schädels beträgt 1750 ccm.

Nebenhöhlen und Rückenmark sind o. B.

Das Herz ist groß, wesentlich größer als die rechte Leichenfaust. Der größte Anteil fällt dem linken Ventrikel zu, welcher am unaufgeschnittenen Herzen sehr kräftig und kontrahiert ist. Die Gefäße sind normal angelegt. Im linken Vorhof findet sich reichlich flüssiges Blut, im linken Ventrikel nur wenig. Im rechten Vorhof ist etwas Cruor vorhanden, in der A. pulmonalis etwas Speckgerinnsel. Der rechte Ventrikel ist leer. Nach dem Aufschneiden des Herzens zeigt sich die Herzmuskulatur links sehr kräftig, sie mißt 1,5 cm, rechts 0,3 cm. Der rechte Ventrikel ist im Verhältnis zum linken sehr klein. Das Aortensegel der Mitralis ist in seinem unteren Teil verdickt und zum Teil ziemlich derb fibrös. Die Sehnenfäden des Aortensegels der Mitralis sind teilweise miteinander verbacken, teilweise in einen breiten fibrösen Strang umgewandelt. Dieser geht an einem Papillarmuskel fließend in die Muskulatur über. Im Bereich der Ausflußbahn der Aorta, 1,25 cm unterhalb des Ansatzrandes der Semilunarklappen, in einer Breite von nahezu 2 cm ist das Endocard umschrieben verdickt und vor allen Dingen an den Rändern dieses Streifens sehr derb fibrös. Der untere Rand dieses Streifens erhöht sich wulstförmig über die Herzinnenfläche. Er umgibt das ganze Lumen des Ventrikels. Er beginnt und endet an den beiden Seiten des Aortensegels der Mitralis und führt zu einer Einengung des Ventrikellumens bis auf etwa 1 cm im Durchmesser. Es sind drei Semilunarklappen der Aorta vorhanden, die auffallend groß sind. Die Sinus Valsalvae sind sehr weit, die Semilunarklappen selbst fleckförmig verdickt und derb fibrös. Eine direkte Insuffizienz oder Stenose liegt im Bereich dieser Klappen nicht vor. Die Mitralis ist bequem für zwei Querfinger durchgängig. Die Semilunarklappen der A. pulmonalis und die Tricuspidalis sind o. B. Die Herzmuskulatur ist von braunroter Farbe. Das Foramen ovale ist für eine Sonde durchgängig. Die Coronararterien sind zart und gut durchgängig. Sie entspringen regelrecht. Ein Ventrikelseptumdefekt ist nicht vorhanden. Die Aorta ascendens ist direkt hinter den Taschenklappen etwas ausgebaucht. Im weiteren Verlauf hat sie ein normales Kaliber. Die Verhältnisse am Isthmus aortae sind ebenfalls normal. Herzgewicht 320 g.

Mikroskopische Befunde:

Herz: Wandung und Papillarmuskel links, Wandung rechts: Keine entzündlichen Veränderungen, keine fettige Degeneration. Die Herzmuskelkerne z. T. hypertrophisch.

Leber: Im Zentrum der Läppchen Stauung, keine stärkere Atrophie der Leberzellen, keine Verfettung.

Nieren: Zeichen der Stauung, keine Verfettung.
Nebenniere, Pankreas und Milz o. B.
Linke Lunge, Unterlappen: Starke Blutfüllung in den größeren Blutgefäßen und den Kapillaren, sonst o. B.

Nb. Der fibröse Ring im Bereiche der Ausflußbahn der Aorta wurde nicht histologisch untersucht, um das Präparat zu erhalten.

Zunächst sollen die Verengerungen des Ostium aortae besprochen werden.

Das Problem der Aetiologie hat schon seit den ersten Beschreibungen das Interesse der Forscher auf sich gelenkt. Im Vordergrund der Betrachtung stehen die entwicklungsgeschichtlichen Vorgänge, zunächst einmal, wie sie sich normalerweise gestalten. Ich lege meinen Ausführungen das Lehrbuch der Entwicklungsgeschichte von Schultze und dasjenige von Max Clara zugrunde. Es gelangen im folgenden nur diejenigen entwicklungsgeschichtlichen Vorgänge zur Erörterung, die für meinen Fall von Bedeutung sind.

Das ursprüngliche Herzrohr besteht aus zwei gleichsam ineinandergesteckten Gewebsschichten, dem Endothelrohr und dem myoepicardialen Mantel. Letzterer besteht aus einem schwammigen Netzwerk von Muskelbalken. Er differenziert sich später derart, daß er außen kompakter wird, innen aber noch weitmaschiger und schwammiger. Aus diesem schwammigen Gerüst entstehen die Trabeculae carneae und Papillarmuskeln. In diesem Stadium legt sich das Endothel den Muskelbalken fest an. Es wird nach His in die Hohlräume hineingespült.

Nunmehr verfolgen wir gleich die Entwicklung der drei Septen. Am kompliziertesten gestaltet sich die Entwicklung der Vorhofsscheidewand. Sie wird am frühesten und zwar am 21. Tage angelegt. Für ihre Entstehung hatte schon Rokitansky eine Erklärung, die aber überholt ist. Heute wird den Abhandlungen hauptsächlich die Bornsche und Hissche Anschauung zugrunde gelegt. Nach Born wird das Septum atriorum aus zwei Anteilen gebildet. Das oben entstehende Septum primum wächst nach unten. Es läßt zwischen seinem freien Rande und dem ursprünglichen Ostium atrioventriculare das Ostium primum erkennen. Durch das Weiterwachsen des Septum primum wird das Ostium primum verschlossen. Oben am Septum primum bildet sich das Ostium secundum aus, welches sich entsprechend dem Kleinerwerden des ersteren immer mehr vergrößert. Das Ostium secundum wird zum Foramen ovale. Etwa in der dritten Woche wächst von der oberen Vorhofswand aus eine halbmondförmige Leiste hervor, die das Ostium secundum umgrenzt. Born nennt sie Septum secundum. Zusammen mit einem hinteren Segment des Septum primum und einem Teil der linken Klappe an der unteren Hohlvenenmündung bildet sie später den Limbus fossae ovalis. Nach His wird die Vorhofsscheidewand aus drei Anteilen gebildet. Das Septum primum heißt hier Septum superius. An der Rückseite des rechten Vorhofes hat sich der Sinus reuniens ausgebildet. Die beiden Randleisten der Sinusmün-

dung ragen in das Lumen des Vorhofes hinein. Die rechte wird zur Valvula Eustachii und die linke zur Valvula sinistri vestibuli. Die Porta vestibuli, die das venöse Blut durch den Sinus reuniens dem rechten Herzen zuführt, bildet nach unten die Area interposita, in die die beiden erwähnten Sinusfalten auslaufen. Aus dieser Area interposita bildet sich die Spina vestibuli, die ihrerseits dem Ohrkanal als Septum intermedium entgegen wächst. Das Septum intermedium verwächst mit dem Septum superius. Die linke Randklappe des Sinus reuniens verbindet sich mit dem Septum an dessen Rückfläche und bildet den hinteren Teil des Septum atriorum. In der 4. Woche beginnt sich auch das Septum ventriculorum auszubilden. An der unteren hinteren Wand entwickelt sich eine Falte, die den Beginn der Kammerscheidewand darstellt. Von außen ist diese Stelle schon durch den Sulcus interventricularis in der zweiten Woche gekennzeichnet. Die Falte wächst nach oben und führt den Namen Septum inferius. Währenddessen hat sich zwischen dem Conus arteriosus und dem Ohrkanal das Septum superius ausgebildet. Beide Septa wachsen aufeinander zu und vollenden die Kammerscheidewand. Nach His ist an der Bildung wieder ein dritter Anteil beteiligt, das Septum intermedium. Durch eine Abplattung des Endothelrohres in der Richtung der Herzachse werden die sich gegenüberliegenden Wandungen im Ohrkanal fast zum Berühren gebracht. Zu beiden Seiten wachsen die Endocardkissen hervor. Das Septum intermedium teilt das Ostium atrioventriculare commune in ein rechtes und in ein linkes. Der dorsale und der ventrale Endocardwulst werden durch das Septum halbiert, sodaß für jedes Ostium venosum je zwei Klappenanlagen resultieren. An dieser Teilung ist auch noch das Septum inferius beteiligt, das gegenüber dem Septum intermedium ansetzt. Im Septum ventriculorum, über den zwei Atrioventricularöffnungen, bleibt noch eine Lücke bestehen. Hier beginnt später die Aorta. Zu Beginn der 4. Woche besteht noch ein einfacher Truncus arteriosus communis. Martius, der die Entwicklung der Coronararterien genau studiert hat, konnte feststellen, daß sich in dieser Zeit ihre erste Anlage ausbildet. Sie besteht aus einer kolbenförmigen Knospe, die mittels eines dünnen Stieles mit der Innenfläche des Bulbus aortae in Verbindung steht. Die Differenzierung des Truncus arteriosus communis beginnt mit der des Ventrikels. Der Truncus plattet sich ab. Es entsteht zunächst ein Oval und dann ein spaltförmiges Lumen. An den platten Seiten wuchern bindegewebige Leisten, die das Rohr in zwei Hälften zu trennen bestrebt sind. Das Septum wächst unter spiraliger Drehung um 225° im Sinne des Uhrzeigers nach unten. Nach erfolgter Drehung ist seine obere Partie frontal, seine mittlere sagittal und seine untere Partie wieder frontal gestellt. Das Ventrikelende des Bulbus weitet sich nach links hinten aus und liegt nun über beiden Ventrikeln. Die linke der vorhin erwähnten Bulbusleisten wächst in den Ventrikel hinein und heißt hier Septum aorticum. Es verwächst hier mit dem Septum inferius und inter-

ventriculare. Durch diese Verbindung wird die Aorta zur Ausflußbahn des linken Ventrikels. Der Prozeß findet am Ende der 7. Embryonalwoche statt und ist für die Betrachtung der angeborenen Pulmonal- und Aortenstenosen, bezüglich des Offenbleibens des Ventrikelseptums von großer Bedeutung. Während man früher annahm, daß die Pars membranacea nur vom Septum aorticum gebildet würde, ist man besonders durch das Studium der Septumdefekte (Rokitansky) zur Ansicht gekommen, daß alle drei Wandanteile, das Septum inferius, interventriculare und aorticum an seiner Bildung beteiligt sind. Die typischen Septumdefekte befinden sich im hinteren Teil des vorderen Septums.

Man kann sich die Mißbildung aus einer Hemmungsbildung oder aus einer primären Fehlbildung entstanden denken. Ich habe ein in dem Bericht von Schwanen angegebenes Schema dahin abgeändert, daß ich den Begriff der entzündlichen Genese weggelassen habe. Für die einzelnen Fälle sind alle Uebergänge möglich, indem erst eine Fehlbildung entstanden sein kann, aus der sich eine Hemmungsbildung entwickelt hat, oder umgekehrt:

$$\left.\begin{array}{l}\text{Hemmungsbildung} \rightarrow \text{Fehlbildung} \\ \text{Fehlbildung} \rightarrow \text{Hemmungsbildung}\end{array}\right\rangle \text{Mißbildung}$$

Die Ventrikelseptumdefekte haben in Rauchfuß' Darstellung die ausschlaggebende Bedeutung, die angeborenen Aortenstenosen entweder der entwicklungsgeschichtlichen oder der entzündlichen Genese zuzuweisen. Rauchfuß verfügt über 9 Fälle von angeborenen Aortenstenosen und -atresien, die er bis 1868 im Findelhause zu St. Petersburg beobachtet hat. Rauchfuß geht von der Anschauung aus, daß das Septum aorticum, wenn es vorher beim Verschluß des Aortenostium mit gewirkt hat, nicht mehr zum Verschluß des Kammerseptums zur Verfügung steht. Deshalb soll bei den Stenosen entwicklungsgeschichtlicher Genese stets ein Septumdefekt vorhanden sein, während bei den Stenosen entzündlicher Genese das Septum geschlossen sei. Für den größten Teil der Fälle trifft die entwicklungsmechanische Erklärung von Rauchfuß durchaus zu und scheint sogar der typische Modus zu sein. Für die Stenosen mit geschlossenem Septum aber eine entzündliche Genese anzunehmen, scheint mir eine Verlegenheitsdiagnose zu sein. Wie Versé anläßlich einer Besprechung der Pulmonalstenosen annimmt, ist die Beziehung Stenose — Septumdefekt so zu erklären, daß durch eine Verschiebung der Septumanlage (im Bulbus) 1. eine ungleiche Teilung des Arterienohres bewirkt und 2. durch die dadurch hervorgerufene Wachstumsrichtung eine regelrechte Verbindung mit dem Septum ventriculorum verhindert wird. Nach Versé sind demnach „Septumdefekt und Pulmonalstenose koordiniert, nicht in Abhängigkeit voneinander entstanden". Rauchfuß spricht vom Septumdefekt als „eine dem normalen Aortenostium adäquate Lücke". Bei den Pulmonalstenosen sind aber die Septumdefekte ungleich weit häufiger als bei den gleichen Affektionen der Aorta. Des-

halb ist die Vermutung naheliegend, daß bei den Aortenfehlern doch ein entwicklungsgeschichtlicher Verschluß des Septums zustande gekommen ist. Die Behauptung, daß im linken Herzen eher eine fetale Endocarditis aus der Stenose eine Atresie gemacht habe und der Verschluß des Kammerseptums dennoch zustande gekommen sein soll, ist unwahrscheinlich. Wenn man das für den einen oder anderen Fall glaubt nachweisen zu können, so kann man doch keine Regel daraus machen, wie es Vierordt getan hat. Wir wollen hier die Möglichkeit betrachten, ob es entwicklungsmechanisch bei Atresie des Aortenostiums nicht noch zu einem Verschluß des Kammerseptums kommen kann. Schroeder hat schon in seiner Dissertation gefragt: „Ist es aber notwendigerweise erforderlich, daß der untere Zipfel des Truncusseptums ganz zum Verschluß der Aorta gebraucht wird? Könnte es nicht trotzdem an einer Bildung des Ventrikelseptums teilnehmen und es ganz verschließen helfen?“ Pietzsch meint für seinen Fall, daß erst eine Aortenstenose bestanden habe mit dem üblichen Septumverschluß und daß die Klappen von sich aus miteinander verwachsen seien, natürlich nicht auf entzündlicher Basis. Für den Beweis einer entwicklungsgeschichtlichen Genese wird weiter gefordert, daß noch andere Mißbildungen am Herzen oder am Körper vorhanden sind. Wenn weitere Mißbildungen am Herzen oder sonst am Körper fehlen, so berechtigt das noch nicht dazu, eine entwicklungsgeschichtliche Genese auszuschließen. Ich weise darauf hin, daß ja auch ein Pes equino-varus, eine Syndaktilie oder Defekte im Bereiche der Gesichtsspalten ganz isoliert vorkommen können. Wenn weitere Mißbildungen gleichzeitig vorhanden sind, eventuell am selben Keimblatt, so ist das ein Beweis für die entwicklungsgeschichtliche Bedingtheit der Herzanomalie. In diesem Sinne möchte ich dem abnormen Ursprung der linken A. coronaria einige Bedeutung beimessen. Es ist gut denkbar, daß ein Teil, der zum Bulbus gehörte, losgesprengt wurde und mit seinem Ursprung der A. coronaria im Kammerseptum eingepflanzt worden ist. Mit der Wanderung des Septum aorticum in Analogie gebracht, wäre dieser Vorgang folgendermaßen zu erklären: bei der Teilung der beiden mittleren Endokardkissen ist der Teil, der die eine Coronararterienknospe trug, dem Septum aorticum zugefallen, das die Knospe mit in das Septum einpflanzte. Wenn diese Annahme zutrifft, dann ist auch die Genese des Septumverschlusses bewiesen. Jedenfalls ist eine andere Erklärung als eine entwicklungsgeschichtliche für den abnormen Ursprung der A. coronaria sinistra unmöglich.

Ich füge hier ein Schema Mönckebergs an, in dem versucht ist, die beiden Abarten der Stenose, die durch die abnorme Teilung des Truncus hervorgerufen wird, darzustellen. Die Reihe 2 ist der seltenere, die Reihe 3 der häufigere Modus. Zur letzteren Art gehört unser Fall.

Schema zur Genese der Aortenostiumstenose:

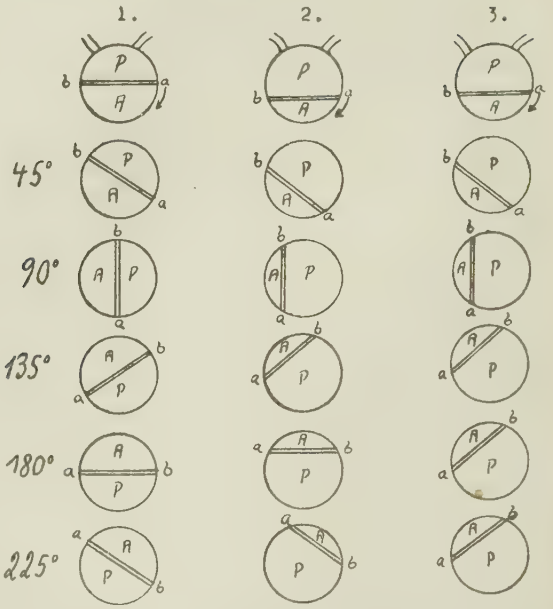

1. *Grundform.*
2. *Stenose der Aorta: Aorta links hinten. A. pulmonalis rechts vorn.*
3. *Stenose der Aorta: Aorta rechts hinten. A. pumonalis links vorn.*

(Aus Henke—Lubarsch, 2. Band)

Mönckeberg weist darauf hin, daß auch eine Drehung um 45° im Gegenuhrzeigersinne habe stattfinden können, um die jeweilige Stellung in der 3. Reihe zu erhalten. Man kann dann auch mit Spitzer von einer Detorsion sprechen. Ein Beweis hierfür ist der fast parallele Verlauf der Aorta ascendens zur Pulmonalis, worauf besonders Beck in ihrer Arbeit hingewiesen hat. Beck läßt die stenotische Aorta ascendens entwicklungsgeschichtlich entstanden sein, den Verschluß des Ostium aber auf Grund histologischer Untersuchungen entzündlich. Diese Zweiteilung ist hier zum ersten Male erfolgt, ob mit Recht, kann ich nicht entscheiden. Die stark stenosierte aufsteigende Aorta wurde früher vielfach übersehen oder falsch gedeutet. Man nahm einen persistierenden Truncus arteriosus communis an (Die Fälle von Peacock, Farre, Förster, Heath, Vernon und Jürgens, zitiert nach Graebner und Pietzsch). Von anderen Autoren wurde die stenosierte Aorta ascendens für eine hochentspringende A. coronaria gehalten (Pitschel, Vernon und v. Buhl, zit. nach Herxheimer). Vernon hat dieses Gefäß sogar mit dem Namen „common coronary artery" belegt. Erst die genauen embryologischen Kenntnisse haben diese Irrtümer aufzuklären vermocht. Ich will noch einige mit der angeborenen Aortenstenose zusammentreffende Anomalien nennen, die jedesmal dazu beitrugen, die Affektion als entwicklungsgeschichtlich entstanden aufzufassen. Der Conus aortae war mitbetroffeen in den Fällen von Martens, Burwinkel, Herdener, Häberle und im 2. Fall von Jost. Transpositionen sind beschrieben von Rauchfuß und Konstantino-

witsch. Sie sind hier weit seltener als bei den gleichnamigen Pulmonalfehlern. Das Mitralostium war verschlossen in den Fällen von Trillat-Revol, Schwanen, Mönckeberg, Jost, Ziegenspeck und zweimal bei Thérémin. Im Falle Eppinger münden die rechtsseitigen Pulmonalvenen in den rechten Vorhof. Heath fand eine Encephalocele. Clar (zit. nach Herxheimer) beobachtete einen Schistocephalus und je Hand 4 Finger. Jost gibt bei seinem 1. Fall einen Ureterverschluß an, Beck sah eine Nebenmilz und Nierencyste.

Wir wenden uns der Betrachtung der Herzhöhlen selbst zu. Rauchfuß hat in seiner Abhandlung das Verhalten von Größe und Form der einzelnen Höhlen für die Bestimmung des Einsetzens der Atresie gewählt. Danach ergeben sich folgende Verhältnisse: bei Verschließungen des Aortenostiums in frühester Fetalzeit ist der rechte Ventrikel im gesamten vergrößert und hypertrophisch, der linke Ventrikel sehr klein, spaltförmig, mitunter sogar involviert. Bei Atresien aus mittlerer Fetalzeit ragt ein recessusartiger Fortsatz des rechten Ventrikels unter den rudimentären linken. Der linke Ventrikel ist hier erbsengroß bis kirschkerngroß, dazu ist die Muskulatur hypertrophisch. Bei Atresien am Ende der Fetalzeit oder hochgradigen Stenosen, die als solche das extrauterine Leben erreichen, nimmt der linke Ventrikel normale Form an mit Hypertrophie, oder aber ist er dilatiert und hypertrophiert. Im Falle Häberle lag letzteres vor. Mein Fall zählt zu den Atresien aus mittlerer Fetalzeit. Diese der „teratogenetischen Terminationsperiode" entsprechenden Beziehungen haben nur bis zu einem gewissen Grade Gültigkeit. Die Form und Größe der Herzhöhlen hängt auch noch von anderen Komponenten ab, so von dem Offenbleiben des Foramen ovale, des Mitralostiums usw., worauf ich noch eingehen werde. Wenn das Mitralostium ebenfalls verschlossen ist, so ist das wohl in erster Linie auch einem entwicklungsgeschichtlichen Geschehen zuzuschreiben. Mönckeberg erklärt das Zustandekommen der Anomalie folgendermaßen: ebenso wie das Truncusseptum erfährt auch das Ventrikelseptum eine Deviation nach links. Durch die ungleiche Teilung verschmilzt der linke Abschnitt der vereinigten Endothelkissen mit dem linken lateralen Endothelkissen. Das Mitralostium wird verschlossen. Die Uebergänge bis zu diesem Prozeß sind mannigfaltig. Mitunter ist das vordere Segel als geringste Abart dieses Vorganges, so bei Stohr wie auch in meinem Falle, größer als der hintere. In einigen Fällen sind die Segel verkümmert (Romberg, Mönckeberg und im 2. von Schroeder). Geschlossen ist das Mitralostium in den oben aufgeführten Fällen, im ganzen von 75 Fällen 9mal. Immer ist das Ostium venosum sinistrum in den Fällen von Cor pseudotriloculare biatriatum geschlossen. Mönckeberg hat diese Fälle von dem echten Cor triloculare biatriatum abgegrenzt. Der rudimentäre linke Ventrikel kann so klein sein, daß man erst durch Serienschnitte, wie das Mönckeberg getan hat, ein Lumen feststellen kann. Zu

diesem Nachweis gehört aber noch die Feststellung einer Aorta ascendens, die ganz involviert sein kann, sowie eines sich in die beiden Schenkel gabelnden Atrioventrikularsystems. Dem Nachweis von Endocard im rudimentären linken Ventrikel, wie er von Pietzsch gefordert wird, mißt Mönckeberg keine große Bedeutung bei, da das Endocard durch „irgendwelche Prozesse" zugrunde gegangen sein könnte. Es besteht auch die Möglichkeit, daß in dem verkümmerten Ventrikel eine Thrombose entsteht, durch deren Organisation das Lumen ganz verschwindet. Es findet sich dann an der Stelle des Ventrikels eine Schwiele. In einzelnen Fällen, so bei Jost, Mönckeberg und dem 93. von Thérémin, befindet sich in dem allseitig verschlossenen linken Ventrikel Blut. Jost deutet dieses Vorkommnis so, daß eben keine Atresie bestanden habe, sondern nur eine hochgradige Stenose. Bei Mönckeberg fand sich eine sehr dünne Verbindung mit dem rechten Vorhof. Für den Jostschen Fall nimmt Mönckeberg an, daß das Blut auch durch sogenannte Foramina Thebesii aus dem Myocard in den verkümmerten linken Ventrikel habe gelangen können. Während früher einerseits das Cor pseudotriloculare biatriatum durch Uebersehen des kleinsten linken Ventrikels für ein Cor triloculare gehalten wurde, diagnostizierte man auch dann ein Cor triloculare, wenn ein derartig großer Septumdefekt vorlag, daß genetisch eine Ventrikelhöhle zu bestehen schien (so bei Hochsinger, Rokitansky, Clar, Konstantinowitsch und Pietzsch). Funktionell besteht sowohl bei der ersten als auch bei der zweiten Art die Diagnose Cor triloculare biatriatum zu Recht, nicht aber genetisch. Eine Entwicklungsstörung, wenn auch nebensächlicher Natur, scheint mir noch das Vorhandensein eines großen linken Herzohres bei rudimentärer linker Herzhälfte zu sein (Fälle von Jantzen, Laas, der 2. von Beck, Herdener und der meinige). Vielleicht handelt es sich hier um eine Persistenz des ursprünglichen (im Vergleich zum Gesamtherzen) großen Herzohres.

Nachdem ich schon im vorangegangenen Abschnitt eine Erklärung der entwicklungsgeschichtlichen Genese des abnormen Ursprungs der linken Coronararterie zum besseren Verständnis für das Zustandekommen der Aortenatresie habe bringen müssen, will ich mich hier noch etwas genauer im Hinblick auf die Literatur mit dieser Anomalie beschäftigen.

Die Fälle mit Abnormitäten im Ursprung der Coronararterien erreichen etwa die Zahl der Conusstenosen der Aorta. Ich habe im folgenden eine Auswahl aus verschiedenen zusammengehörigen Gruppen getroffen. Zunächst einige Fälle, wo nur eine Coronararterie festgestellt wurde, es sind dies zugleich die häufigsten:

De Vries fand bei einem 5 jährigen Knaben mit zweiklappiger A. pulmonalis, Stenose des Conus arteriosus dexter, subaortalem Septumdefekt und Rechtsstellung der Aorta eine Coronararterie, die aus dem hinteren Sinus Valsalvae entsprang. Mönckeberg sah bei reiner Transposition und Duplicitas anterior eine aus dem hin-

teren Sinus Valsalvae entspringende Kranzarterie. Große stellte fest, daß bei Cor triloculare, Truncus communis persistens und Atresia mitralis eine Coronaria aus der A. anonyma entsprang. Dieses ist allerdings ein sehr zweifelhafter Fall. Man wird dabei lebhaft an die oben erwähnte Möglichkeit einer Fehldiagnose erinnert (Truncus arteriosus communis!). Lochte fand bei einem 4jährigen Kinde bei korrigierter Transposition, daß die einzige Kranzarterie oberhalb der vorderen Klappe aus der Aorta entsprang. Walcher beobachtete bei einem Fall mit zweiteiliger Aortenklappe mit Aneurysma beider Sinus Valsalvae, daß die Coronaria 4 mm oberhalb des rechten Aortensegels außerhalb des Sinus Valsalvae, nahe dem gemeinsamen vorderen oberen Insertionsrande entsprang und rechtes sowie linkes Herz mit Blut versorgte. Des weiteren konnten Richter und Kockel über das Fehlen einer Coronararterie berichten. Ich habe die Fälle, bei denen eine A. coronaria fehlt, an den Anfang der Besprechung dieser Anomalien gestellt, weil es sehr wohl möglich erscheint, daß die „nicht vorhandene andere" aus einer ungewöhnlichen Stelle entspringen kann. Als eine andere Anomalie, etwa als Uebergang zu der vorherigen, beschreibt Plaut einen Fall, bei dem die beiden Kranzarterien aus dem Sinus Valsalvae entspringen. Geipel stellte fest, daß bei völlig regulärer Stellung der großen Gefäße die rechte A. coronaria 17 mm stromabwärts von der Schlußlinie der rechten Halbmondklappe „jedoch nicht über der Mitte, sondern nach vorn zu entspringt, dermaßen, daß der vordere Teil des Ostium genau über der Ansatzstelle der rechten Klappe zu stehen kommt. Verbindet man sich die Stelle, welche der Norm nach für das re. Kranzgefäßostium bestimmt ist, mit jenem anormalen Ostium, so bewegt man sich hierbei im entgegengesetzten Sinne des Uhrzeigers, oder von oben nach unten zu gemäß der Entwicklung des Aortenostiums." Aus diesem Wortlaut sieht man, worauf es Geipel abgestellt hat. Er gibt dann auch folgende entwicklungsgeschichtliche Erklärung: Die Anlage der Coronararterien geht mit der des Truncusseptum Hand in Hand. Die Anlage entsteht an der Seite der Bulbuswülste, die dem freien Lumen zugewandt ist. Deshalb finden wir ja auch normalerweise bei vollendeter Entwicklung eine rechte und eine linke Coronararterie. Die Bulbuswülste machen bei der Drehung des Septum trunci eine Drehung im entgegengesetzten Sinne des Uhrzeigers durch. Somit kommen auch stromabwärts die freien Ränder der Wülste anders zu liegen. Das Cor biloculare von Konstantinowitsch zeigt neben der Aortenatresie als weitere Mißbildung, daß die linke Coronaria aus dem Sinus Valsalvae der weiten Pulmonalarterie kommt, während die rechte in gleicher Höhe wie die linke die stenosierte Aorta ascendens dicht oberhalb ihres blinden Endes verläßt. Nach der Erklärung von Konstantinowitsch ist diese Anomalie wiederum durch die abnorme Truncusteilung hervorgerufen worden. Ein Teil des Truncus mit der Ursprungsstelle der Kranzarterie, der bei regulärer Teilung zur

Aorta hätte übergehen sollen, fiel der A. pulmonalis zu. Man sieht hieraus, welche große Bedeutung für diese Anomalie der Entwicklung des Truncusseptums zufallen muß. Allerdings hat Mönckeberg einen Fall (30 jähr. Mann) beschrieben, bei dem keine fehlerhafte Truncusteilung vorlag. Ebenso berichtet Abrikossoff, daß bei einem 5 jähr. Mädchen mit normalem Truncus die linke Kranzarterie aus der Pulmonalis entspringt. Mönckeberg denkt an eine primäre Aussprossung der verlagerten Coronariae zu hoch und etwas zu weit nach hinten. In jüngster Zeit haben Limbourg und Kockel über zwei Fälle berichtet, bei denen die linke Coronaria aus der Pulmonalis hervorgeht. Einen einzigartigen Fall haben Grayzel und Tennant 1935 angeführt, wo die beiden Coronararterien hinter den beiden hinteren Klappen aus der Pulmonalis entspringen. Bei diesem Fall bestanden außerdem noch zwei Ventrikelseptumdefekte und eine Tricuspidalatresie. Es frägt sich allerdings, ob hier nicht eine Transposition vorliegt, zumal ja der Abgang der Kranzarterien in dubiösen Fällen gerade zur Verifizierung der Aorta herangezogen wird. In zwei Fällen, von denen einer in meiner Tabelle B aufgeführt ist, ist der Abgang der Coronararterien nach oben verschoben, etwa 2 cm über das Mistralostium. Es sind dies die Fälle von Müller (Basel) und Enzer (Tab. B). Im ersten Falle findet sich noch eine zweiteilige Aortenklappe, eine Pulmonalatresie und eine Isthmusstenose. Ich verweise auf die bereits oben verzeichneten Fälle, bei denen es sich um eine Verlagerung der Coronariae nach oben handelt. Hierin scheint sich ein häufigerer Modus zu verbergen. Die Zahl der Coronararterienverlagerungen ist bisher allerdings zu gering, als daß man Regeln daraus ableiten könnte. Es scheint festzustehen, daß es sich nur um eine entwicklungsgeschichtliche Anomalie handelt. Dafür spricht vor allem die Tatsache, daß in der überwiegenden Mehrzahl der Fälle andere Bildungsanomalien mit dieser kombiniert sind, und zwar solche, die meistens das Truncusseptum mitbetreffen.

Wir befassen uns im folgenden mit der sogenannten entzündlichen Genese der angeborenen Aortenstenosen. In erster Linie ist es hier von Wichtigkeit, eine klare Begriffsbestimmung vorwegzunehmen. Es lassen sich nach den Angaben der Literatur zwei Gruppen aufstellen: einmal handelt es sich um ein Uebertreten von Krankheitserregern oder deren Toxinen von der Gravida über die Plazenta auf den Embryo, zum anderen ist eine an Ort und Stelle durch mechanische Insulte bzw. Reizwirkungen entstehende Gewebsschädigung, also gewissermaßen eine aseptische Entzündung, der ersten Form gegenüberzustellen. Wenn wir uns die mitgeteilten Fälle veranschaulichen, so sind die Wege, die zur Annahme einer Entzündung führten, verschiedene. Vierordt, Rauchfuß, Ipsen und andere haben die Diagnose makroskopisch gestellt. Die ersten beiden Forscher, die auf dem Boden der Entwicklungsgeschichte standen, kamen hauptsächlich durch den Umstand, daß durch die erwähnte Be-

ziehung Septumdefekt-Stenose eine entwicklungsgeschichtliche Genese auszuschließen sei, da ja weiter keine Möglichkeit für sie übrig blieb, zur Annahme einer entzündlichen Entstehung der Affektion. Für uns ist nur die mikroskopische Untersuchung bezüglich des Vorliegens entzündlicher Prozesse beweiskräftig, und auch dann können wir diesem Prozeß nur einen zusätzlichen Charakter beimessen, der die bereits entwicklungsgeschichtlich vorhandene Veränderung nicht mehr in ihrer Form hat beeinflussen können. Fischer-Wasels hat sich besonders um die Aufdeckung echter entzündlicher Veränderungen bei der angeborenen Aortenstenose bemüht. Er hatte bereits seinen Fall schon rein entwicklungsgeschichtlich entstanden angesehen, denn auch die mikroskopische Durchforschung des Endocards gab keinen Anlaß für die Annahme einer Entzündung. Im weiteren Verlauf der mikroskopischen Untersuchung auch des Myocards und der Papillarmuskeln fanden sich aber zahlreiche Residuen einer stattgehabten Entzündung, worauf Fischer-Wasels gleich so weit ging, die Mißbildung als entzündlich entstanden aufzufassen, zumal sich in der Anamnese der Mutter ausfindig machen ließ, daß 6 Wochen ante partum eine schwere „Influenza" bestanden hatte. Der Autor nimmt für seinen Fall einen Uebertritt von Toxinen auf den Embryo an. Stiassni und Weigert (zit. nach Fischer-Wasels) haben 1901 einen ganz analogen Fall beschrieben. Bei der kritischen Betrachtung von Fischer-Wasels Fall müssen wir folgendes feststellen: der linke Ventrikel war dilatiert und hypertrophisch; das ist nach Rauchfuß ein ganz typisches Verhalten bei den Stenosen. Weiterhin steht die Tatsache fest, daß die causa movens bereits in der 4. oder 5. Embryonalwoche über das Zustandekommen der Aortenstenose entschieden hat. Die fetale Entzündung kann also allenfalls eine bereits fertige Mißbildung getroffen haben, an der 6 Wochen ante partum kaum noch etwas zu verändern war. Ja, sie hat noch nicht einmal aus der Stenose eine Atresie zu machen vermocht. Diese letzte Möglichkeit möchte man doch der fetalen Endocarditis vielfach allzu gerne zuschieben (z. B. Beck und Thérémin). Es bleibt noch zu bedenken, daß Fischer-Wasels Säugling 5 Wochen alt geworden ist. Die „Influenza" der Mutter kann ja den Säugling ganz unbeeindruckt gelassen haben, während eine unbeachtete Entzündung extrauterin die Entzündungserscheinungen am Myocard und an den Papillarmuskeln verursacht hat. Was hier bezüglich der Kritik für Fischer-Wasels Fall im besonderen gilt, kann man auf alle ähnlich gelagerten Fälle ausdehnen. Zu allem Ueberfluß ist noch festzustellen, daß in den fraglichen Fällen eine Erkrankung der Gravida höchst selten vorlag. Ihr Zusammentreffen mit einer angeborenen Herzaffektion kann also auf einem bloßen Zufall beruhen. Die Nachforschungen in meinem Falle haben ergeben, daß die Mutter während der Schwangerschaft stets gesund war.

Ich gehe noch ganz kurz auf das allgemeine Problem der fetalen Entzündung ein. Der Fetus ist in den ersten Entwicklungsstadien

einer Infektion gegenüber sehr resistent. Nach Fischer-Wasels beruht diese Immunität auf „einem Mangel an spezifischen Zellrezeptoren". Sie nimmt gegen Ende der Embryonalzeit ab. Ferner führen nach Fischer-Wasels intrauterin aufgenommene Keime erst nach der Geburt zur Erkrankung des Organismus. (Sie haben dann in seinem Fall erst recht keinen Einfluß mehr auf die Mißbildung). Eitrige und septische Erkrankungen kommen beim Feten mit Sicherheit erst in den beiden letzten Monaten der Schwangerschaft vor. Folgende Infektionskrankheiten gehen zweifellos auf den Feten über: Syphilis, Milzbrand, Lepra, Pneumonie, Typhus, Recurrens, Variola und Tuberkulose. Während Marchand feststellt, daß in den frühen Embryonalstadien deshalb von echter Entzündung keine Rede sein könne, weil dieser Vorgang gewisse Eigenschaften und Bestandteile der Gewebe voraussetze, die der Embryonalanlage noch nicht zukommen, macht Fischer-Wasels demgegenüber geltend, daß eine Entzündung dann entstehen könne, wenn Kapillaren vorhanden sind, was beim Embryo sehr früh der Fall ist. Eine Entzündung kommt aber nach letzterem deshalb so früh nicht zustande, weil die „spezifischen Zellrezeptoren" noch fehlen. Marchand hat hierunter, wie in seinem Werk zum Ausdruck kommen dürfte, „die gewissen Eigenschaften und Bestandteile der Gewebe" verstanden. Vierordt gibt an, daß die Zahl der entzündlich entstandenen Verengerungen dreimal so groß sei, als die der entwicklungsmechanisch entstandenen. Bekanntlich gehören alle Fälle hierher, bei denen kein Septumdefekt zu verzeichnen ist. Diese Zahl scheint selbst manchen Autoren zu hoch, die der entzündlichen Genese das Wort reden. Es trifft zu, daß bei den meisten dieser Fälle eine zuckergußartige Auskleidung des linken Ventrikels besteht, daß Knötchenbildungen sogar an den Pulmonalklappen (Bardeleben) und Mitralis (Ipsen) und Excrescenzen an den benannten Klappen (Häberle und Colarizzi) vorhanden sind. Zu diesem Vorkommen meinen Vierordt, Mönckeberg und Beneke, daß diesen Veränderungen bezüglich unserer Frage gar keine Bedeutung beizumessen ist. Auch hält Mönckeberg das Bestehen einer bindegewebig elastischen Verdickung mit hyaliner Umwandlung, atherosklerotischen Prozessen und Kalkablagerung am parietalen Endocard des rudimentären Ventrikels nicht als bezeichnend für das Vorliegen von Entzündungserscheinungen. Nun wollen wir noch sehen, was einer der alten Autoren, nämlich Rauchfuß vom Zustandekommen solcher „entzündlicher Residuen" hält. Er betrachtet die Veränderungen an einem für den Blutdurchtritt schwer zugänglichen spaltähnlichen Foramen ovale. Es kommt hier zu einer Steigerung des Blutdruckes im linken Vorhof und einer gewaltsamen Dehnung des Spaltes. Rauchfuß sagt: . . . „so können sich an den Rändern des Spaltes, der Lücke, sowie an den angrenzenden Teilen des Vorhofsseptums frische endocarditische Prozesse etablieren, veranlaßt durch die Zerrung dieser Teile und das Hindurchpressen des Blutstrahles." Es handelt sich hier also um eine mechanische Schä-

digung des Endocards, die eine Gewebsproliferation im Gefolge hat. Von dem andern Modus der Endocarditis, die wir eingangs erwähnten, erfahren wir bei Rauchfuß nichts. Wenn Rauchfuß in dem beschriebenen Prozeß eine Ursache der fetalen Endocarditis erblickt, dann ist es nicht zu umgehen, auf die angeborenen Pulmonal- und Aortenstenosen angewandt, in ihm nur ein Akzidens, nicht aber einen die Stenose bedingenden Vorgang zu erblicken. Wir nähern uns mit dieser Begriffsbestimmung dem, was viel später Hertel in ihrer Dissertation unter M. B. Schmidt als „funktionell-elastische Endocardfibrose" bzw. an anderer Stelle als „entzündliche Wandendocardfibrose" bezeichnet, wobei die Entzündung „septisch" und „aseptisch" zustande kommen kann. Nagayo (zit. nach Hertel) führte ebenfalls die grauweiße Färbung auf einen langdauernden mechanischen Einfluß, auf ein Reiben des Blutes am Endocard zurück. Loeser und Laas erklären sich das Zustandekommen der Endocardfibrose folgendermaßen: durch das dauernde Vorhandensein einer gewissen Blutmenge im rudimentären linken Ventrikel und durch das Vorherrschen eines konstanten Druckes wird dem Ventrikel und somit dem Endocard nicht durch das Gegenspiel von Systole und Diastole die Möglichkeit gegeben, sich immer wieder zu entspannen. Das Endocard ist also in der Regel stets in einem bestimmten Maße gedehnt. Nach Hertel ist die dauernde Dehnung einer Endothelschädigung gleichzusetzen, die vikariierend durch Hyperplasie des Endocards unter Vermehrung der elastischen Fasern repariert wird. Ich möchte hier noch den Fall Haußmann erwähnen, bei dem angenommen wurde, daß das Septum ventriculorum durch die Endocarditis des Ventrikels perforiert worden sei! Ein Septumdefekt wäre demnach entzündlich entstanden. Der Fall ist meines Erachtens eher so aufzufassen, daß sich eine Endocardfibrose des linken Ventrikels durch einen entwicklungsgeschichtlich bestehenden Septumdefekt hindurch auf das Endocard des rechten Ventrikels ausgedehnt und hierbei den Septumdefekt eher noch verkleinert hat, anstatt ihn hervorzurufen. Der Defekt ist ja auch nur sondenknopfgroß. Im Falle Laas findet sich eine Endocardfibrose im ausgebauchten linken Ventrikel und Vorhof. Die Aortenklappen sind verdickt mit graurotem wulstigen Rand. Die rudimentären Klappen sind mangelhaft gegeneinander abgesetzt. Das Ostium aortae ist bis auf die Durchgängigkeit eines feinen Sondenknopfes stenosiert. Das Mitralostium ist insuffizient, das Foramen ovale geschlossen. Die mikroskopische Untersuchung der Klappen, des Endo- und Myocards ergab keine Anhaltspunkte für eine frische oder abgelaufene Entzündung. Die Dickenzunahme der Kammermuskulatur soll nach Laas nicht einer Hypertrophie, sondern einer Hyperplasie entstammen. Laas macht sich für seinen Fall die Ansicht Pototschnigs zu eigen, der folgendes ausführt: „Ein höherer Druck führt zur Hypertrophie der Kammermuskulatur, nicht aber zur Hyperplasie des Endocards. Vielmehr scheint diese einer dauernden Dehnung und flachen Bewegungsausschlägen zugeordnet zu sein."

Laas meint ergänzend hierzu, daß die Bewegungsausschläge bei gleichbleibendem Schlagvolumen auf Bruchteile absinken, wenn die Kammer sich dauernd weit stellt. Wenn man beim Fetus Endocardverdickungen nicht nur in erweiterten, sondern auch in verengten Kammern findet, so liegt das daran, daß das Schlagvolumen, da die linke Herzhälfte im Nebenschluß liegt, beliebig klein sein kann. Die Fibrose im linken Vorhof in Laas Fall soll gleiche Ursache haben und auch hier funktionell entstanden sein. Bei einer Besprechung der gleichen Affektion der A. pulmonalis ist Marchand der Ansicht, daß es sich bei der weißen Trübung und Verdickung des Endocards, die in etlichen Fällen durch den Septumdefekt in den anderen Ventrikel durchkriechen, um Vorgänge handelt, die mit der Bildungsanomalie direkt in Verbindung stehen. Auch ich nehme für meinen Fall, sowie für alle ähnlich gelagerten an, daß bezüglich der Endocardfibrose zunächst ein direkter Zusammenhang mit der Mißbildung besteht. Ich wende die bereits von Klein (aus unserem Institut) für seinen Fall vertretene Auffassung weitgehend auf den meinen an. Was bei Klein für die Pulmonalatresie zutrifft, ist bei meinem Fall für die Aortenatresie von gleicher Bedeutung: da die linke Ventrikelhöhle nicht dem Wachstum des übrigen Herzens entsprechend größer wurde, sondern immer auf gleicher Höhe stehen blieb, hatte der Endocardschlauch nicht die Möglichkeit, sich dem Trabekelwerk der Muskulatur anzulegen und „somit blieb auch die physiologische Ausweitung und Verdünnung des zur Verfügung stehenden Materials aus." Das überschüssige Material des Endothelrohres bildete also die Grundlage für die Endocardfibrose. Als weiteres begünstigendes Moment für ihr Zustandekommen führt Klein noch die mechanischen Insulte im Sinne von Loeser und Laas an. Ebenso scheint mir auch in meinem Falle und in allen ähnlichen die beträchtliche Verdickung der Muskulatur des rudimentären linken Ventrikels in erster Linie auf eine ursprünglich vorhandene Hyperplasie des myoepicardialen Mantels zurückzuführen zu sein. Ich führe hier in Parenthese den Kretinismus an, wo offensichtlich eine Disproportion im Wachstum der einzelnen Keimblätter besteht. Man beobachtet, daß sich beim „ausgewachsenen Kretin" die Haut über dem übrigen Körper in Falten legt. Das Ektoderm, hier die Haut, ist also gleichsam für größere Körperformen vorbestimmt gewesen. Bezüglich der Endocardfibrose will ich hier noch die Auffassung von der thrombogenen Entstehung erwähnen, die besonders Böger (unter Aschoff) speziell für die Fibrose des Conus beiderseits geltend gemacht hat. Bei unserem ersten Fall kommt sie wahrscheinlich nur in der ersten Embryonalzeit in Betracht und würde dann die Ventrikelhöhle occludieren. Diffus über die ganze Ventrikelhöhle ausgebreitet, dürfte sie wohl nicht vorkommen. Außerdem hätte in unserem Falle die Thrombose die abnorme Coronararterienöffnung verstopfen müssen. Im Falle Dissmann wird dem Vorkommen von embryonalem Gewebe subendocardial und in Form von Knötchen

an den Sehnenfäden der Mitralis bezüglich der Genese der Endocardhyperplasie eine besondere Bedeutung beigemessen. Königer hat darauf hingewiesen, daß auch fleckweise Endocardverdickungen als vikariierende Hyperplasie bei Schwächung und Schädigung des darunterliegenden Myocards vorkommen. Hierhin gehört wieder der Fall von Fischer-Wasels.

Von sonstigen Noxen, die für die Mißbildung als auslösender Faktor angeschuldigt werden, nenne ich das Bauchtrauma, das vielfach in der älteren Literatur angegeben wird, weiterhin (nach Sundberg, zit. nach Kaufmann) eine besonders starke Kopfkrümmung des Embryo.

Wenn auch bei keiner der von mir zu bearbeitenden Mißbildungen eine Lues der Schwangeren angegeben ist, so möchte ich doch einige Zahlen anführen, die darauf hinweisen, daß bei Herzmißbildungen anderer Art die Lues im Spiele gestanden haben könnte. Hochsinger fand unter 500 Fällen von angeborener Lues 7mal einen angeborenen Herzfehler. Henoch und Busco (zit. nach Rösler) geben ein Verhältnis von 100 zu 4 an.

Wir wenden uns im folgenden den Kreislaufverhältnissen zu. Da die Feten das extrauterine Leben erreichen, kann der embryonale Kreislauf bei der Aortenstenose nicht beeinträchtigt gewesen sein. Normalerweise gestaltet sich der embryonale Kreislauf so: von der Vena cava inferior gelangt gemischtes und von der Vena cava superior venöses Blut in den rechten Vorhof. Von hier fließt ein Teil durch das Foramen ovale in den linken Vorhof, um von da aus zusammen mit dem der Venae pulmonales in die linke Kammer zu gelangen. Das im rechten Ventrikel befindliche Blut wird in die A. pulmonalis getrieben, von wo aus das Blut zum kleinen Teil in die beiden Lungenäste, zum großen Teil durch den Ductus arteriosus in die Aorta descendens fließt. Das Blut des linken Ventrikels wird durch die Aorta ascendens in die großen Halsgefäße und in die Aorta descendens getrieben. Solange nun das Ostium arteriosum sinistrum noch nicht geschlossen ist und evtl. noch ein Ventrikelseptumdefekt besteht, kann das Blut vom linken Ventrikel aus z. T. durch die stenotische Aorta ascendens gelangen, z. T. sich wieder durch den Septumdefekt mit dem Blut im rechten Ventrikel vereinigen. Der linke Ventrikel hat aber jetzt schon eine Mehrarbeit zu leisten. Wenn sich das Septum geschlossen hat, das Aortenostium aber noch stenotisch ist, wird sich diese Mehrarbeit steigern, um das Blut durch das Hindernis zu pressen. Bei den Fällen, in denen die Stenose das extrauterine Leben erreicht hat, sehen wir, daß der linke Ventrikel hypertrophiert und dilatiert ist. Auf der anderen Seite aber hat dann auch der rechte Ventrikel eine größere Arbeit als gewöhnlich zu verrichten. Bevor die Stenose am Ostium zur Atresie wird, kann auch der Augenblick erreicht werden, in dem der linke Ventrikel nur eine so große Menge Blut auswerfen kann, wie sie etwa der Blutmenge entspricht, die aus den Venae pulmonales dem linken Vorhof zugeführt wird. Jetzt ist

der Augenblick erreicht, wo das Foramen ovale bereits in fetu verschlossen werden kann, wie es in den Fällen von Ruge, 3 mal bei Thérémin, Laas, Herdener und Häberle vorliegt. Der Blutdruck ist während dieses Verschlusses von beiden Vorhöfen aus gleich groß. Wenn jetzt die Atresie am Aortenostium eintritt, dann wird der Ueberdruck im linken Vorhof gesteigert. Das Blut tritt in umgekehrter Richtung wie vorher durch das Foramen ovale. Eine etwa nur vorhandene Verklebung kann wieder gelöst werden (Rauchfuß). Wenn der gegensinnige Durchtritt im Foramen ovale erschwert ist, dann hypertrophiert und dilatiert der linke Vorhof. Der rechte Ventrikel mitsamt seinem Vorhof hat jetzt die vom linken Vorhof zugeflossene Blutmenge zusätzlich zu bewältigen. Durch eine erhöhte Füllung und Mehrarbeit dilatiert und hypertrophiert er. Er zeigt dieses Kriterium bei allen Fällen. Die Folge des Ueberangebotes und einer damit verbundenen Insuffizienz zeigt sich in einer Stauung aller verlagerter Organe. Hinzu tritt noch eine Lungenstauung wegen eines gesteigerten Zu- und erschwerten Abflusses. Es kommt sogar zu Blutaustritten in der Lunge. Wenn in der linken Herzhälfte das Mitralostium noch zum Verschluß gelangt, dann ist der linke Ventrikel ganz still gelegt. Bei einem Offenbleiben des Mitralostiums bildet sich der Zustand des Pendelns des Blutes aus (Schwanen). Ein Teil des Vorhofblutes fließt ein. Der Ventrikel sucht dasselbe auszutreiben. Er wird sich seines Inhaltes nicht anders entledigen können, als wieder durch das Mitralostium. Aber nur ein Teil fließt zurück, während eine gewisse Menge immer im Ventrikel verbleibt. Die Mitralis ist durch dieses Gegenspiel relativ insuffizient geworden, da sie überhaupt nicht zu einem Verschluß kommen kann. In meinem Falle hat zwar noch ein geringer Teil des Blutes in die abnorme A. coronaria seinen Abfluß finden können. Diese Menge war aber so gering, daß das typische Bild der linken Herzhälfte erhalten blieb. Die Muskulatur des linken Ventrikels ist in den meisten Fällen deshalb hypertrophisch, weil sie 1. für einen größeren Ventrikel bestimmt und daher ein Ueberschuß an Material angelegt war, und 2., weil der linke Ventrikel anfangs gegen ein atretisch werdendes Ostium ankämpfen mußte. Daß die Papillarmuskeln und die Trabeculae carneae in fast allen Fällen nicht mehr zu erkennen sind, ist auf eine Druck- bzw. Inaktivitätsatrophie zu beziehen, wie es Beck schon erwähnt hat. Vom rechten Ventrikel aus gelangt die ganze Blutmenge in die A. pulmonalis. An der Einmündungsstelle des Ductus arteriosus teilt sich der Blutstrom. Ein Teil fließt in die Aorta descendens, ein Teil strömt in der anderen Richtung in den Aortenbogen und speist zunächst die Gefäße der oberen Körperhälfte. Das in die Aorta ascendens einfließende Blut speist in den meisten Fällen die beiden Coronararterien. Was hat sich nun physiologisch im Gegensatz zum normalen Blutumlauf geändert? Die Bewältigung des gesamten Kreislaufes ist an das rechte Herz übergegangen. Das Blut gelangt, wenn auch auf Umwegen überall

hin, wo es auch von dem normalen Herzen hinbefördert wird. Abgesehen von den Stauungserscheinungen brauchten sich keine pathologischen Veränderungen im Kreislauf einzustellen. Dagegen ist die Sauerstoffversorgung des Körpers eine andere geworden. Dasselbe Mischblut, welches der rechte Vorhof beinhaltet, gelangt sowohl in die Lungen, als auch in den Körper, „für die Lungen zu gut, für den Körper zu schlecht", wie Schwanen richtig bemerkt. Besonders wird die obere Körperhälfte von diesem Schaden betroffen. Für den intrauterinen Kreislauf des Embryo ist dieser Zustand jedoch gut mit dem Leben vereinbar. Beim ersten Atemzuge jedoch wird dieser Kreislaufmechanismus zum Verhängnis. Die Lungen benötigen plötzlich eine große Blutmenge. Der linke Vorhof wird enorm überladen. Der rechte Ventrikel und sein Vorhof werden für kurze Zeit entlastet, bald aber wieder durch das sich über die Lungen zurückstauende Blut noch mehr überladen als vorher. Das rechte Herz sucht sich auf diese neuen Bedingungen einzuspielen, was ihm aber nur für Stunden oder einige Tage gelingt. Vikariierend sucht sich auch die Lunge diesem Zustand anzupassen, indem sie sich nicht voll entfaltet. Es kommt in vielen Fällen zur Cyanose, die sich sehr oft erst ante exitum zeigt (Trillat et Revol), vereinzelt ist auch das Auftreten einer Blässe bemerkenswert (Schwanen). J. Simon spricht von einer „Cyanose blanche" und Ostrowski von einer „Cyanosis alba" (beide zit. nach Schwanen). Bei Hochsinger sind die Theorien über das Zustandekommen der Cyanose angegeben, deren Erörterung uns hier zu weit führen würde. Von weiteren klinischen Symptomen ist noch eine Polycythaemie bemerkenswert, durch die der Organismus eine mangelhafte Arterialisierung des Blutes wettzumachen sucht. Da in unserem Falle kein Blutstatus angefertigt wurde, kann ich hierüber nichts aussagen. Auch besonders niedrige Temperaturen sind beobachtet worden (Hochsinger). In unserem Falle war die Temperatur normal. Die Kinder verweigern oft sehr bald die Nahrung und leiden häufig an Dyspnoe (auch in unserem Falle). Ganz selten hält das Leben über eine Woche an. Hochsingers Fall ist 13 Wochen alt geworden. Herdeners erster Fall hat ein Alter von 6 Wochen und der von Martens ein solches von 3 Wochen erreicht. Bardeleben gibt eine Lebensdauer von 27 Wochen an, doch war hier das Ostium für eine Borste durchgängig.

Epikrise: Es wurde das Herz eines neugeborenen Knaben beschrieben mit folgenden Veränderungen:

Atresie des Ostium aortae, stricknadeldünne Aorta ascendens, rudimentäre Entwicklung des linken Ventrikels mit Endocardfibrose. Hyperplasie und Hypertrophie des Myocards, Ursprung der linken A. coronaria cordis aus dem linken Ventrikel, rudimentärer linker Vorhof. Die Veränderungen werden im wesentlichen als Fehlbildung mit anschließender Hemmungsbildung aufgefaßt, indem eine Deviation des Truncusseptums als maßgeblicher Faktor angenommen wird, wodurch das Aortenostium verschlossen wurde. Der

abnorme Ursprung der linken A. coronaria wird als eine Verschiebung des Teiles ihrer Anlage in den Bereich des Kammerseptums gedeutet, der zu dessen vollständigem Verschluß dient. Die Mißbildung ist nach der Herxheimerschen teratogenetischen Terminationsperiode etwa in die Zeit der 4.—7. Embryonalwoche zu verlegen.

Die Endocardfibrose sowie die Hyperplasie und Hypertrophie des Myocards des linken Ventrikels wird in erster Linie als eine ursprünglich vorhandene Ueberschußbildung des Anlagematerials aufgefaßt, die weiterhin durch mechanische Insulte vervollständigt worden ist im Sinne einer funktionell-elastischen Wandendocardfibrose.

Die entzündliche Entstehung nach Art eines Uebertrittes von Bakterien oder Toxinen von der Gravida auf den Embryo findet für das Zustandekommen der Atresie und der Fibrose in meinem Fall eine Ablehnung, weil

1. eine Krankheit der Mutter während der Schwangerschaft nicht vorlag,
2. eine fetale Endocarditis erst später auftreten, die bereits bestehende Mißbildung also erst treffen kann, wenn sie schon ihre typische Ausbildung erfahren hat,
3. eine entwicklungsgeschichtliche Erklärung in vollem Umfange möglich ist.

Es gelangen die subaortalen Conusstenosen zur Besprechung.

Während wir bei den Stenosen des Aortenostium im großen und ganzen eindeutige Bilder vor uns haben, gestalten sich die Verhältnisse bei den Conusstenosen schon wesentlich anders. In der Regel erreichen die Individuen ein mittleres Alter, sodaß das Bild, das bei der Geburt vorlag, längst durch sekundäre Prozesse verwischt ist. Des weiteren ist die Zahl der mit diesem Fehler Behafteten, wie aus dem statistischen Teil ersichtlich, eine äußerst geringe. Oft entgehen die Fälle auch dadurch der Aufmerksamkeit, daß die Affektion nur als umschriebene Schwielenbildung beschrieben wird. Da es sich um eine relativ gutartige Krankheit handelt, deren Träger in der Mehrzahl der Fälle Erwachsene sind und eine Diagnose mitunter schon intra vitam möglich ist, verdienen die Sektionsfälle besondere Beachtung.

Die betreffende pathologisch-anatomische Veränderung ist seit der ersten Beschreibung mit verschiedenen Bezeichnungen belegt worden. Dittrich spricht 1852 von einer „wahren Herzstenose". Er hatte sich vorher nur mit den Conusstenosen des rechten Herzens befaßt und überträgt diesen Ausdruck auf das linke Herz. Rokitansky, der allerdings keinen eigenen Fall anführen kann, beschreibt die Affektion folgendermaßen, daß „. . . oft und zwar namentlich im obersten Teil des Septums, linkerseits nach dem Ostium aortae hin, Sehnenflecke vom Blutstrom in Falten und Runzeln zusmmengeschoben werden oder selbst zu brückenartigen Strän-

gen abgehoben erscheinen und an der gedachten Stelle wohl auch eine verengende Ringleiste bilden. Andererseits können auch massenhaft myocarditische Schwielen an gewissen Stellen, z. B. im Zugang der Aorta, im Conus arteriosus, durch ihre Protuberanz nach innen den Raum verengen." Da von manchen Berichterstattern der Name Conus für die gesamte Aortenausflußbahn mit dem Ostium gebraucht wird, so auch, wie erwähnt, bei den Fällen von Müller (Königsberg), schlägt Sternberg den Namen „sub- oder infravalvuläre Stenosen" für die betreffende Affektion vor. In diesem Sinne nannten schon früher die Franzosen Bret und Blanc-Perducet (zit. nach Laubry und Pezzi) die Veränderung „sténose sous-aortic". Sie bezeichneten den Ring selbst „épaisissement scléreux". Vulpian (zit. nach Dilg) spricht von einem „retrécissement ventriculo-aortique ou sous-aortique". Dementsprechend ist von Versé die Bezeichnung „subaortale Conusstenose" gewählt worden. Der Sitz des stenosierenden Ringes oder Bandes befindet sich in den meisten Fällen an einer ganz typischen Stelle, nämlich etwa 1,5 cm unterhalb des Ostiums aortae. Anatomisch betrachtet bieten sich an dieser Stelle folgende Besonderheiten: die Ventrikelmuskulatur inseriert hier am Herzskelett. Die Grenzlinie kann nach Ribbert besonders stark ausgeprägt sein und gegen das Lumen hin vorspringen. Durch diesen Wall, sowie durch den Ring der Semilunarklappen, das Aortensegel der Mitralis und das Ventrikelseptum wird ein Herzabschnitt begrenzt, den Weber und Degny (zit. nach Sternberg) als „région mitro-aortique" bezeichnet haben. Diese Forscher haben eine Automatie dieses Herzteiles auch in pathologisch-physiologischer Hinsicht festgestellt. Da normalerweise in der Ausflußbahn des linken Ventrikels keine der beschriebenen Anomalien bestehen, hat man auch in der normalen Anatomie linkerseits den Ausdruck Conus nicht eingeführt, der eigentlich erst durch die anomalen Anlagen Bedeutung gewinnt. Mönckeberg spricht deshalb auch von einer „sogenannten" linksseitigen Conusstenose. Für die Ausflußbahn des rechten Ventrikels besteht dagegen, da man einen Conus deutlich unterscheiden kann, die Benennung schon in der normalen Anatomie.

Von Keith (zit. nach Mönckeberg) werden die subaortalen Conusstenosen entwicklungsgeschichtlich erklärt. Ergänzend zu den oben angeführten pathologisch-anatomischen Verhältnissen stellt in der Ausflußbahn des rechten Ventrikels das Infundibulum den Rest des früheren Bulbus dar. Während im linken Ventrikel normalerweise nichts mehr vom embryonalen Bulbus aortae nachweisbar ist, da er nach der Geburt atrophiert, kann in den betreffenden Fällen ein Teil des Bulbus persistieren. Wir nehmen nun einmal für die Ausflußbahn des linken Ventrikels an, daß an der bezeichneten Stelle infolge anormaler Insertion der Muskelfasern im Beginn des fibrösen Teiles ein Wall gegen das Lumen vorspringt. Durch Zerrungen des Blutstromes an dieser Stelle wird das Gewebe zum Wachstum gereizt. Der Ring oder die Leiste wird sich vergrößern

und das Lumen immer mehr einengen. Der linke Ventrikel wird dabei dilatieren und hypertrophieren, da er einen größeren Inhalt zu bewältigen und gegen ein beträchtliches Hindernis anzukämpfen hat. Diese entwicklungsgeschichtlichen Grundlagen in Verbindung mit den mechanischen Komponenten mögen für die Fälle maßgebend sein, in denen keine anderen Möglichkeiten anzunehmen sind.

Dilg hat 1883 eine ausführliche Tabelle aufgestellt, die 16 Conusstenosen enthält. Unter Hinzurechnung der Fälle von Laubry und Pezzi sowie der von mir gesammelten wird die Zahl von etwa 30 erreicht. Diejenigen Fälle, bei denen neben einer Ostiumstenose eine Conusstenose besteht, habe ich aus den erwähnten Gründen hier nicht mitaufgeführt. Unter den Conusstenosen kommen folgende anderweitige Herzmißbildungen vor: zwei Klappen am Ostium aortae bei Bouillaud, Dilg, Herxheimer, Mönckeberg und Enzer. Stenose des Pulmonalostiums bei Banks (zit. nach Dilg), des Conus arteriosus dexter bei Burwinkel (zit. nach Dilg). Defekt des Septum ventriculorum bei Bouillaud, Burwinkel, Wortmann und Herxheimer. Das Foramen ovale ist etwa in der Hälfte der Fälle offen, bei Schnitzler (zit. nach Dilg) ist der Ductus arteriosus offen. In Dilgs Fall persistiert die linke obere Hohlvene. O'Flaherty, Enzer und Mönckeberg beschreiben außerdem noch eine Isthmusstenose. Diese zusätzlichen Fehlbildungen bzw. Hemmungsbildungen, die etwa in einem Drittel aller Fälle vorkommen, bestärken die Annahme der entwicklungsgeschichtlichen Entstehung im Sinne von Ueberbildungen oder Exzeßbildungen.

Weiterhin sehen wir, daß die überwiegende Mehrzahl der Fälle ein mittleres Alter erreicht. Liouville berichtet von seinem Falle sogar, daß er 75 Jahre alt geworden ist. Der Patient von Hallopeau erreichte ein Alter von 69, der von Vulpian eines von 60 Jahren. (Alle 3 zit. nach Dilg). Der jüngste Fall (Dilg) zählt 1 Jahr und 11 Monate. Es ist selbstverständlich, daß durch eine lange Reihe von Jahren hindurch das Bild, welches bei der Geburt vorgelegen haben mag, niemals bis zum Tode als reine Entwicklungsanomalie erhalten bleibt. Wie schon erwähnt, sorgt einmal die formbildende Kraft des Blutstromes für die weiteren Veränderungen. Zum anderen kommen die mannigfaltigsten Infektionsmöglichkeiten, deren Bakterien und Toxine wohl schwerlich an einer solchen Praedilektionsstelle vorübergehen werden, hinzu. Es finden sich bei den verschiedenen Fällen endocarditische Veränderungen an der Mitralis, den Aortenklappen und an den Klappen im rechten Herzen. In meinem Falle war das Aortensegel der Mitralis mitbefallen. Es kann sich hier um ein Weiterkriechen der Endocarditis vom Conus aus auf die Mitralis handeln. In Dilgs Fall paßte eine kreisrunde Stelle an einer Aortenklappe beim Zusammenlegen der Schnittränder genau auf die Oeffnung des stenosierenden Ringes. Es handelt sich hier um eine endocarditische Kontaktinfektion. Die mikroskopische Untersuchung der Papillarmuskeln und des Myocards hat in unserem Falle keine Anhaltspunkte für eine Entzündung ge-

geben. Das Uebergreifen eines entzündlichen Prozesses vom Myocard auf die veränderte Stelle ist also auszuschließen. Das ist von Bedeutung, da in unserem Falle eine Diphtherie vorausgegangen war, die die Conusstenose noch weiterhin verändert haben könnte. Nach Hübschmann, der auf diesem Gebiete über ein großes Sektionsmaterial verfügt, besteht die Möglichkeit, daß eine Endocardhyperplasie bei darunterliegenden nekrotischen Stellen im Myocard entstehen kann. Nach diesem Autor kann auch bei einer Herzdilatation nach Diphtherie eine diffuse weißliche Verdickung des Endocards, besonders im linken Ventrikel entstehen.

Es ist sehr wahrscheinlich, daß nach den häufigen Krankheiten, die unser Patient durchgemacht hat, die Aortenklappen, das Aortensegel der Mitralis und der stenosierte Conus durch echte entzündliche Erscheinungen noch sekundär verändert worden sind.

Wie aus dem Sektionsbericht hervorgeht, liegt bei dem Knaben eine Hyperplasie des lymphatischen Systems vor, zu der sich noch adenoide Vegetationen gesellen. Aus dem Krankenbericht geht hervor, daß der Knabe von Geburt an in seiner körperlichen und geistigen Verfassung zurückgeblieben ist. Es ist bekannt, daß bei solchen Individuen Hemmungsbildungen viel häufiger vorkommen als bei normalen, was in unserem Fall bezüglich des persistierenden Conus (Bulbus) aortae als bedeutungsvoll angesehen werden muß.

Ich erwähne noch einige Besonderheiten der Conusstenosen. In den Fällen von Enzer, Dilg und Herxheimer gestaltete sich die Veränderung im Conus dadurch interessant, daß sich regelrechte Klappenbildungen vorfanden, die aus dem hyperplastischen Gewebe hervorgegangen waren. Seltsamerweise waren diese Klappenbildungen aber herzspitzenwärts gerichtet, entgegengesetzt den Aortenklappen. Es gibt in anderem Zusammenhang im Conusteil der Aorta Klappenanlagen, die den Aortenklappen homolog zugeordnet sind. Mönckeberg und Ribbert deuten diese als Insuffizienzzeichen bei insuffizienten Aortenklappen. Sie kommen durch eine aushöhlende Wirkung des Blutstromes, der infolge der Aorteninsuffizienz zurückfließt, zustande. Nach Dilg kommt in analogem Sinne die Ausbildung der Taschenklappen in seinem Falle durch den aortenwärts gerichteten Blutstrom zustande, der den beschriebenen Wall aushöhlt. In vielen Fällen, wie auch in unserem, hängt der freie Rand des stenosierenden Bandes etwas ventrikelwärts vor. Es wäre dies, wenn Dilgs Auffassung richtig ist, als Vorstufe der abnormen Klappenbildung aufzufassen. Die Annahme scheint aber Dilg nicht recht zu befriedigen, sonst würde er nicht in der gleichen Arbeit darauf hingewiesen haben, daß bei manchen Fischarten in Längs- und Querreihen angeordnete Klappen vorkommen. In dieser Angabe ist ein Hinweis auf eine phylogenetische Erklärungsmöglichkeit gegeben. Es soll hier noch einmal ganz besonders darauf hingewiesen werden, daß bei Dilg und Herxheimer von den eigentlichen Aortenklappen nur zwei angelegt sind, also eine Bildungsanomalie vorliegt. Kaewel (zit. nach Wolff) hat über 8 Fälle von

Aortenlues berichtet, bei denen sich Endocardtaschen vorfanden, die mit der Lues in ursächlichen Zusammenhang gebracht werden.

Da ich selbst Gelegenheit hatte, den Patienten noch einige Zeit vor seinem Tode zu untersuchen, bringe ich einen kurzen Abriß der klinischen Symptome: Die Gesichtsfarbe ist blaß. Ueber dem ganzen Herzen ist ein systolisches Geräusch zu hören, welches besonders laut und blasend über dem Auskultationspunkt der Aorta und über der Spitze zu hören ist. Ein hebender Spitzenstoß ist fast immer vorhanden. Der Puls ist klein und träge. Der systolische Blutdruck ist links gegenüber rechts herabgesetzt. Klare Untersuchungsergebnisse erhält man niemals, da pathologisch-anatomisch kein Fall dem anderen gleicht. Vor allem wird der klinische Befund dadurch schwierig, daß die Mitralis mehr oder weniger stark mitbefallen ist. Als erster hat Rollet (zit. nach Dilg) die Diagnose richtig gestellt, die sich auch durch die Sektion bestätigte. In den von mir gesammelten Fällen ist ein richtiger klinischer Befund bei denen von Enzer, Sternberg, Jagié und Schlagenhaufer erhoben worden. Selig beschreibt 1924 einen Fall aus der 2. inneren Abt. des Robert Koch-Krankenhauses in Berlin. Er gelangt auf Grund aller Untersuchungsmethoden zu dem Schluß, daß es sich nur um eine Conusstenose handeln kann. Da die Patientin luetisch infiziert zur Welt kam, ist möglicherweise eine Lues für die Genese verantwortlich zu machen. Meine Nachforschungen haben ergeben, daß die Patientin noch lebt, wenn auch mit erheblichen Herzbeschwerden. Wie oft aber der Sektionsbefund einen als Conusstenose diagnostizierten Fall widerlegt, hat sich erst neuerdings wieder durch die Fälle von Müller (Basel) gezeigt. Der Autor berichtete 1924 über 3 intra vitam diagnostizierte Aortenconusstenosen. 1931 kam einer der Patienten, ein 18jähriger Bergsteiger nach einer großen Anstrengung zu Tode. Die Sektion ergab lediglich eine Stenose des Aortenostiums. Bis dahin bestand die Regel, daß alle gutartigen Aortenstenosen auf eine Stenose des Conus zu beziehen seien. Eine Conusstenose ist m. E. mit Sicherheit erst bei der Obduktion zu diagnostizieren.

Epikrise: Es wurde das Herz eines 9jährigen Knaben beschrieben, das folgende Veränderungen zeigt:

Eine subaortale Conusstenose. Die Affektion befindet sich 1,25 cm unterhalb der Aortenklappen. Sie besteht aus einem 2 cm breiten fibrösen Ring, der ein Lumen von etwa 1 cm Durchmesser freigibt. Das Aortensegel der Mitralis ist ebenfalls fibrös verändert.

Es besteht die Möglichkeit, daß die Veränderung von einem angeborenen Bildungsfehler ausgegangen ist, da

1. der Conus aortae ein während des Fetallebens bestehender Zustand ist, der sich nur selten bis in die ersten Lebensjahre erhält,
2. der Herzfehler des Knaben schon von Geburt an bestand,
3. die Gesamtkonstitution des Knaben für die Möglichkeit des Vorliegens eines Bildungsfehlers spricht.

Es wurde weiterhin gezeigt, daß eine derartige Anomalie eine Praedilektionsstelle bildet für

1. Endocardinfektionen,
2. mechanische Gewebsschädigung mit darauffolgender Gewebsproliferation.

Aufgrund der mikroskopischen Untersuchung wurde angenommen, daß die bei dem Knaben vorangegangene Diphtherie keinen Einfluß auf die Conusstenose, sowie das übrige Herz gehabt hat.

Die Möglichkeit einer klinischen Diagnose war in unserem Falle sehr schwierig, weil sich der Prozeß auch auf das Aortensegel der Mitralis ausgebreitet hatte.

Zusammengefaßt sollen hier die Hauptvergleichspunkte zwischen der Gruppe der Ostiumstenosen und der Conusstenosen der Aorta herausgestellt werden:

Lebensalter:

Ostium: Das Leben erlischt in der Regel in den ersten Lebenstagen.

Conus: Die Affektion erstreckt sich über alle Altersstufen. Die meisten Todesfälle liegen um das mittlere Alter.

Todesursache:

Ostium: Durch die Mißbildung selbst bedingt.

Conus: Durch interkurrente Krankheiten veranlaßt.

Aetiologie:

Ostium: Es liegt eine Mißbildung vor.

Conus: Die Grundlage besteht in einer Bildungsanomalie, die durch sekundäre Prozesse entzündlicher und mechanischer Art kompliziert wird.

Prognose:

Ostium: schlecht,

Conus: bei Verschontbleiben durch interkurrente Krankheiten und Anstrengungen gut.

Klinische Diagnose:

Ostium: fast unmöglich,

Conus: mitunter möglich.

Da heute, wie bei allen angeborenen Krankheiten, die Erblichkeit mehr denn je im Vordergrunde steht, sollen hierüber noch einige Ausführungen gemacht werden. Vorwegnehmen will ich die Krankheiten, bei denen eine Schädigung des Keimplasmas zustande kommen kann, wodurch eine Mutation entsteht. In erster Linie ist hier die Heredo-Lues zu nennen, bei der es durch eine fortlaufende Infektion in der Ascendens zu einer Keimschädigung kommen kann. Rösler kann nur über einen sicheren Fall berichten, bei dem sich verwertbare Anhaltspunkte bieten, während (nach ihm zitiert) bei Scott und Nobécourt 17 Fälle vorhanden sind, die eine Heredo-

Lues widerlegen. Es handelt sich in Röslers Bericht um ein 22-jähriges Mädchen mit schwerem angeborenem Herzfehler und Neurolues. Eine Schwester ist congenital luetisch, Vater, Mutter und Großvater sind an progressiver Paralyse gestorben. Ein Bruder der Patientin ist an angeborener Trachealstenose gestorben. Nach Rösler kann auch chronischer Alkoholismus dasselbe wie die Syphilis bewirken. Wir kommen zur Besprechung der echten Erblichkeit der angeborenen Herzfehler. Ferranini glaubte, daß eine Vererbung von angeborenen Vitien durch hereditäre Ausfallserscheinungen der histogenetischen Kraft des Mesenchyms bedingt werde. Raymond di Montpellier spricht von einer „hereditären Dystrophie der Gewebe und Organe". (Beide zitiert nach Rösler) Martius (zit. nach Baur-Fischer-Lenz) nimmt eine „hereditäre familiäre Organschwäche" an. Rösler nennt verschiedene Fälle, wo in den Familien der Behafteten andersartige Herzerkrankungen bestanden. In meinen zusammengestellten Fällen finden sich solche Angaben bei Schrader, Brown und Ipsen. Es ist wohl anzunehmen, daß in vielen Fällen solche Angaben einfach nicht ausfindig zu machen sind. Was die Konsanguinität anlangt, so schätzt Lenz das Auftreten von familiär bedingten angeborenen Herzfehlern bei Vetternehen auf 1%, bei Einbeziehung entfernterer verwandtschaftlicher Beziehungen auf 2,3%. Diese Werte sollen in abgeschlossenen Gegenden höher sein. Pearson (zit. nach Rösler) gibt in England für die mittleren und oberen Stände die Zahl von 4,7% an. Da in fast allen Fällen von angeborenen Herzfehlern, so auch in unseren, die Eltern vollkommen gesund erscheinen, kann es sich, wenn eine Erblichkeit angenommen wird, nur um einen rezessiven Erbgang handeln. Dafür spricht auch nach den obigen Angaben das gehäufte Vorkommen in Verwandtenehen, weil hier am ehesten rezessive Eigenschaften herausmendeln.

Mein besonderer Dank gilt Herrn Professor Dr. Versé für die Ueberlassung des Themas und der Sektionsberichte. Herrn Geheimrat Prof. Dr. Kehrer danke ich für die Ueberlassung des Geburtsberichtes des 1. Falles, Herrn Professor Dr. Schwenkenbecher und Herrn Professor Dr. Wiskott für die Ueberlassung der Krankenberichte des 2. Falles.

Tabelle A

Stenosen des Ostium aortae.

Nr.	Geschl.	Alter	Autor, Jahr	Ostium aortae	Aorta ascendens	Ventrikelseptum	Foramen ovale	Coronararterien	Linker Ventrikel	Ostium mitrale	Linkes Atrium	Besonderheiten
1	weibl.	2 Tage	Herdener 1911 (95)	stark stenos. für dünne Sonde durchg.	eng	kein Defekt	weit offen		klein, Durchm. 8mm, konzentr. Hypertr. Endocard verdickt	leichte Stenose und Insuffiz.		
2	weibl.	8 Tage	Herdener 1910	verschlossen	eng		verschlossen		abnorm klein, Myoc. hypertr. Endoc. verdickt	entspr. klein Klappenränder leicht verdickt		Anormales Gefäß aus dem linken Vorhof
3			Herdener 1911	stenosiert, Klappen narbig verdickt	eng		weit offen		klein, Myocard hypertr. Endoc. verdickt	Stenose und Insuffiz.		Conus aortae verengt
4	männl.	6 Woch.	Herdener 1911	verschlossen	eng		für dicke Sonde durchg.		klein, konzentr. hypertr. Endoc. verdickt	Stenose und Insuffiz. Alte u. frische Auflagerungen	ziemlich weit	Li. Herzohr weit
5	männl.	5 Woch.	Fischer-Wasels 1911	hochgrad. stenosiert			offen		dilatiert und hypertr. (1 cm)	eng	dilatiert	Ductus arteriosus verschloss.
6	männl.	7 Tage	Ipsen 1913	verschlossen, Klappenrudimente erkennb.	eng, 2—3 mm dick	kein Defekt	offen		kaum bohnengroß, Muskul. 1 cm	verkürzte Pap.-muskeln und Sehnenfäden Knötchen a. d. Segeln.	sehr klein	Endocard des li. Ventrikels sehnig verdickt, glänzend
7		1½ Stde.	Häberle 1914	stark stenos. für dünne Sonde durchg.	kleines Kaliber	stark nach rechts vorgewölbt	verschlossen		stark dilatiert, glänzend weisses Endoc.	Sehnenfäden verkürzt, warzenförmige Excrescenzen	stark dilatiert Endocardfibrose	Conus aortae verengt Herz dreimal so groß als normal
8	weibl.	2 Tage	Mönckeberg 1915	verschlossen	stark stenosiert	kein Defekt	offen		rudimentär	eng, Klappen rudimentär		
9	weibl.	4 Tage	Mönckeberg 1916	verschlossen	stenosiert		offen		rudimentär	Klappen rudimentär	eng	

10	weibl.	2 Tage	Loeser 1915	membranartiger Verschluß	dünn, schmal	kein Defekt	offen		kirschkerngroß „Zuckerguß" Muskul. 1 cm	entsprechend klein, für Sonde durchgängig	erbsengroß	Sept. ventricul. nach li. ausgebaucht, rechter Vorh.etw.verkl.
11			Große 1920	verschlossen					rudimentär			
12		36 Stdn.	Philipp 1927	verschlossen					reiskorngroß		sehr klein	
13	männl.	einige Minut.	Lahm 1928	stenosiert, für dünnste Sonde durchg.	Durchm. 2 mm	kein Defekt	verschlossen		hypertrophiert und dilatiert, Höhle: 3,5 : 1,3 cm	Aortensegel mit dem Endoc. verwachs. relative Insuff.		Stauungsorgane, Herz stark vergrößert. Re. Ventr. norm.gr.
14		13 Woch.	Hochsinger 1928		strick-nadeldünn	sehr großer Defekt						A. pulmonalis entspringt über beid. Ventrikeln
15	männl.	5 Tage	Schrader 1928	verschlossen	re. hinter d. Pulmonal., parallel zu ihr (dünne Sonde)	Defekt oben, 1,2 : 0,4 cm	offen 1,7 : 1 cm	aus dem Aortenstumpf	bildet die Spitze			Herz $2^1/_2$ mal so groß als Leichenfaust. Herzmißbildg. in der Familie
16	weibl.	3 Tage	Greifenstein 1930	verschlossen	sehr eng		weit offen	beide aus d. Aorta ascd.		für feine Sonde durchgängig		
17	männl.	3 Tage	Dißmann 1932	stenosiert, Klappen: warzenförmige Gebilde			offen		klein, kuglig 15 mm breit 17 mm hoch „Zuckerguß"			
18	männl.	3 Tge. 7 Stdn.	Beck 1932	verschlossen, keine Klappenreste erkennbar	stenosiert li. hinter d. Pulmonalis		offen	norm. Ursprung	rudimentär	großes vorderes, kleines hinteres Segel		Linkes Herzohr sehr groß
19	männl.	4 Tage	Beck 1932	verschlossen, ovale Grube		kein Defekt	weit offen	norm. Ursprung	rudimentär, enthält Speckgerinnsel		weit	Nebenmilz, Re. Nierencyste
20		6	Schwanen	verschlossen	stenosiert	kein Defekt	offen		linsengroß,	verschlossen		„Cyanosis

Tabelle B

Subaortale Conusstenosen.

Nr.	Geschl.	Alter	Autor, Jahr	Conus und Ostium	Aorta ascendens	Ventrikelseptum	Foramen ovale
1	Präparat der Sammlg.		Burwinkel 1888	2 cm unterh der Klappen stenos. Ring, Lumen $^{8}/_{4}$ cm ø, Excrescenzen auf d. Klappen	Intimafibrose	Defekt unter dem Ostium aorticum	für dicke Sonde durchg.
2	Präparat der Sammlg.		Wortmann 1909	Conus verengt, Klappen normal		großer Defekt	offen
3	männl.	10 Jahre	Herxheimer 1913	Conus schwielig und narbig verengt, Klappen verdickt und retrahiert		10 Pfg.-stückgroßer Defekt, dicht unter der Stenose	weit offen
4	weibl.	51 Stdn.	Müller 1924	An Stelle der Klappen ein derber Ring, für 3 mm Sonde durchgängig	eng	intakt	für Sonde durchgäng.
5	männl.	5 Tage	Müller 1924	Klappen bilden derben Ring, Ränder gewulstet, für 2 mm Sonde durchg.		intakt	
6	Präparat der Sammlg.		Mönckeberg 1924	taschenartige, spitzenwärts gerichtete Endocardverdickung im Conusteil			
7	weibl.	40 Jahre	Enzer 1928	einige cm unter dem Klappenrand zweizipfl. Klappe, Klappen d. Ostiums verdickt, stenotisch		Septum membranac. verdickt	
8	männl.	43 Jahre	Jagié 1920	2 cm unterhalb des Ostium fibrös. Ring. Lumen: 1,5 : 0,5 cm. Aortenklappen: frische Auflagerungen			
9	weibl.	27	Sternberg 1930	6-7 mm unterhalb des Ostiums derbe starre Leiste, Klappen lang u. breit, hintere Klappe zeigt flache Verdickg.			verschloss.
10	männl.	43 Jahre	Wolff 1931	1-2 cm unterhalb des Ostium leistenförmig. Ring; 0,5 cm hoch, 3 mm tiefe Tasche, spitzenwärts gerichtet			
11	männl.	$9^{1}/_{2}$ Jahre	Bloh 1938	$1^{1}/_{4}$ cm unterhalb des Ostium ein 2 cm breiter verdickter Endocardstreifen, dessen unterer Rand wulstförmig aufgeworfen	hinter den Klappen etwas ausgebaucht	intakt	für Sonde durchgäng.

Coronar-arterien	Linker Ventrikel	Mitralostium	Besonderheiten
–	Muskulatur hypertrophisch		
normaler Ursprung	dilatiert hypertroph.		
	geringe Hypertrophie		Rechter Ventrikel stark hypertroph.
–	Hypertrophie		
hoher Abgang	Lumen haselnußgroß Endocard gelblichweiß		Herz viel größer als Leichenfaust Li. Vorhof haselnußgroß
Ursprung der linken nach oben verlagert			Kombiniert mit Isthmusstenose
–	Endocard verdickt	An den Klappen einige gelbliche Flecken	Stenose hinter dem Arcus aortae
		An den Kommissuren wulstig	Keine Zellinfiltrate. Stenosier. Ring aus callösem Gewebe
		Papillarmusk. verdickt und beide Segel. Verrucöse Auflagerungen	Zwischen Ring und Ostium Ausbauch. Stenos. Ring: keine Entzündungsherde. Polypöse Endocardit. d. Aortenklapp.
Segelrechter Ursprung	Hypertrophie	Aortensegel verdickt und derb fibrös. Sehnenfäden z. T. verbacken	Aortenklappen groß, verdickt, z. T. fibrös

Literatur.

Zusammenfassende Werke:

Berblinger: Handbuch von Brüning-Schwalbe, Band 2.
Clara: Entwicklungsgeschichte des Menschen. Leipzig 1938.
Herxheimer: Schwalbes Handbuch der Mißbildungen, Band 4.
Kaufmann: Lehrbuch der speziellen Pathologie.
Laubry et Pezzi: Maladies congénitales du coeur. Paris 1921.
Marchand: Mißbildungen, Eulenburgs Real-Encyclopädie 1910.
Mönckeberg: Handbuch von Henke-Lubarsch, Band 2.
Rauchfuß: Gerhardts Handbuch der Kinderkrankheiten, Band 4. Tübingen 1878.
Ribbert: Henke-Lubarsch, Band 2.
Rokitansky: Die Defekte der Scheidewände des Herzens. Wien 1875.
Schultze: Grundriß der Entwicklungsgeschichte.
Spitzer: Virchows Archiv, Band 243.
Vierordt: Nothnagels spezielle Pathologie und Therapie, Band 15, Teil 2.

Dissertationen:

Beck: Würzburg 1932.
Burwinkel: Würzburg 1888.
Graebner: München 1933.
Große: Jena 1919.
Herdener: Basel 1911.
Jantzen: München 1897.
Jost: Gießen 1896.
O'Flaherty: Berlin 1868.
Pietzsch: Erlangen 1911.
Selig: Berlin 1926.
Schroeder: Marburg 1913.
Wortmann: Würzburg 1909.

Berichte in Fachzeitschriften:

Abrikossoff: Virchows Archiv 1911, Band 203.
Bardeleben: Virchows Archiv 1851, Band 3.
Bartsch: Frankfurter Ztschr. für Pathologie 1934, Band 47, Heft 2.
Beneke: Zieglers Beiträge 67, Band 1.
Böger: Zieglers Beiträge 81, Band 441, 1928/29.
Born: Virchows Archiv, Band 290.
Brown: Lancet 1934, I, Nr. 5.
Colarizzi: Centralblatt f. pathol. Anatomie 1937, Band 67.
Dilg: Virchows Archiv 1883, Band 91.
Dißmann: Frankftr. Ztschr. für Pathologie, 1932, Heft 3.

Enzer: Centralblatt für patholog. Anatomie, 1928, Band 42.
Fischer-Wasels: Frankfrtr. Ztschr. f. Pathol. 1911, Band 7.
Geipel: zit. nach Mönckeberg.
Grayzel und Tennant: Centralbl. f. path. Anat. 1935, Band 62.
Greifenstein: Virchows Archiv 1930, Band 279.
Häberle: Ztschr. für Geburtshilfe und Gynäkologie 1913, Band 75.
Haferkorn: Kinderärztliche Praxis 1935, Heft 1.
Hertel: Frankftr. Ztschr. für Pathologie 1920, Band 24.
Hochsinger: Wiener klinische Wschr. 1928, Nr. 30 u. 31.
Hübschmann: Münch. Med. Wschr. 1917, Nr. 3.
Ipsen: Vierteljahresschrift f. Gerichtl. Med. I. Suppl. 1913.
Jagié und Schlagenhaufer: Med. Klinik 1919, Heft 22.
Klein: Virchows Archiv 1938, Band 301.
Kockel: Zieglers Beiträge 1934, Band 94.
v. Konstantinowitsch: Prager Med. Wschr. 1906.
Laas: Ztschr. für Kreislaufforschung 1935, Heft 4.
Limbourg: Zieglers Beiträge 1937, Heft 1.
Lochte: Zieglers Beiträge, Band 16.
Loeser: Virchows Archiv 1915, Band 219.
Marchand: Verh. d. Patholog. Gesellschaft Kiel 1908.
Martens: Virchows Archiv 1890, Band 21.
Müller (Königsberg): Virchows Archiv 1924, Band 249.
Müller (Basel): Schweizerische Med. Wschr. 1932 und 1924.
Pernkopf und Wirtinger: Z. Anat. 100, 563—711, 1933.
Philipp: Ztschr. für Geburtshilfe und Gynäkologie 1927.
Plaut: Frankftr. Ztschr. für Pathologie 1922, Band 27.
Richter: Virchows Archiv 1937, Band 299.
Rösler: Wiener Archiv für Innere Medizin 1928, Band 15.
Schley: Frankftr. Ztschr. für Pathologie 1925, Band 32.
Schrader: Centralblatt für patholog. Anat. 1928, Band 42.
Schwanen: Ztschr. für Geburtsh. und Gynäkol. 1933, Heft 3.
Senac, Morgagni, Hunter, Meckel, Kreysig und Kußmaul: zitiert nach Herxheimer.
Stohr: Archiv of Pathology 1934, 311, 17.
Straus: Centralblatt für Gynäkologie 1930, Band 54.
Trillat et Revol: Centralbl. f. Kinderheikunde 1936.
Versé: Münchener Med. Wschr. 1918, Nr. 15.
de Vries: Zieglers Beiträge 1918, Band 64.
Walcher: Virchows Archiv 1921, Band 234.
Wolff: Virchows Archiv 1931, Band 280.

Lebenslauf.

Ich, Waldemar Bloh, wurde am 6. Februar 1914 als Sohn des Landwirts und Postagenten Heinrich Bloh und dessen Ehefrau, der Handarbeitslehrerin Elisabeth, geb. Kloos, in Niederweidbach, Kr. Biedenkopf, geboren. Mein Vater fiel am 18. März 1918 als Feldwebel an der Westfront.

Vom 6. bis zum 13. Lebensjahre besuchte ich die Volksschule meines Heimatortes. Im Frühjahr 1927 wurde ich in die Deutsche Oberschule in Aufbauform zu Usingen/Taunus aufgenommen. Am 2. März 1933 bestand ich daselbst die Reifeprüfung. Während meiner Schulzeit in Usingen war ich in dem der Aufbauschule angegliederten Internat.

Im Mai 1933 wurde ich als Student der Medizin an der Universität zu Gießen eingeschrieben. Ich bestand hier am 14. Mai 1934 den ersten und am 8. November 1935 den zweiten Teil der ärztlichen Vorprüfung. Auch im ersten klinischen Semester blieb ich dort. Das Sommersemester 1936 verbrachte ich an der Universität Würzburg. Vom Wintersemester 1936/37 ab war ich an der Universität in Marburg eingeschrieben, wo ich am 10. Dez. 1938 die medizinische Staatsprüfung abschloß.

Meine Hochschullehrer waren:

in Gießen: Hellmut Becher, Bernhard, Bürker, Büttner, Feulgen, Gerthsen, Haas, Küster, Schmidt, Timpe, Weitz;

in Würzburg: Flury, Gauß, Grafe, Groll, Kappis, Knorr, Rietschel, Tönnis;

in Marburg: Baumann, Hellmut Becher, Boeminghaus, Foerster, Freudenberg, Gremels, Grüter, Habs, Kehrer, Kestermann, Klapp, Klewitz, Kretschmer, Laubender, Loebell, Neumann, Pfannenstiel, Rix, Ruete, Schwenkenbecher, Uffenorde, Versé, Winkler, Wiskott.